

GRAND ROUNDS CLINICI DEL MERCOLEDÌ

con il Policlinico San Matteo

Sistema Socio Sanitario



Regione
Lombardia



Fondazione IRCCS
Policlinico San Matteo

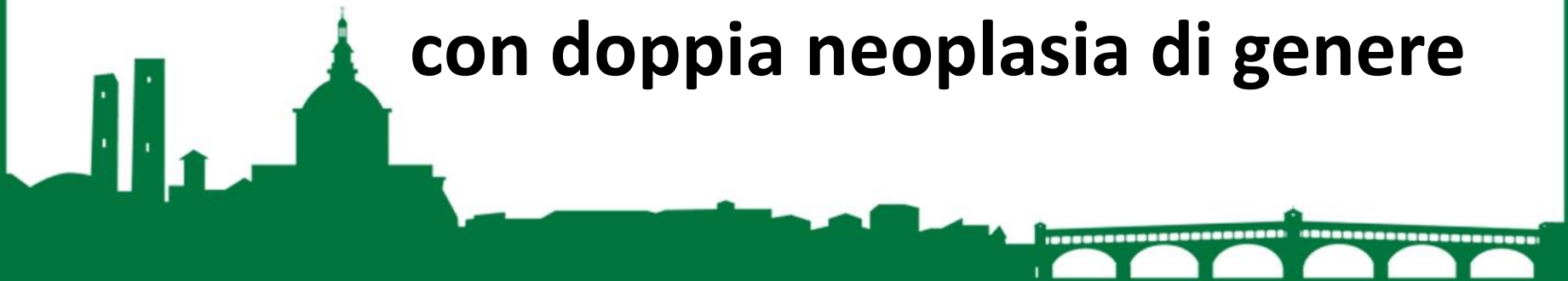ATS Pavia

Aula Magna "C. Golgi"
& WEBINAR

27 Aprile 2022

*Il gruppo Multidisciplinare Senologico –
Adele Sgarella*

**Complessa gestione di giovane donna
con doppia neoplasia di genere**



M.S. femmina di 36 a

Autoriscontro di palpatorio di nodularità mammaria destra (16/08/2017)

Anamnesi fisiologica : Cicli regolari. Menarca 12 aa. UM: 20/8/17. Nullipara. Nessuna terapia. In ottime condizioni di vita, regolare stile di vita.

Precedenti anamnestici e patologie associate: intervento ortopedico ginocchio. Nega farmacoallergie.

Anamnesi familiare oncologica: : zia paterna carcinoma del pancreas (53 aa), nonno materno carcinoma della prostata senile, nonna materna carcinoma del polmone, prozia materna carcinoma del colon




Scenario 1..... **Breast Unit Fondazione IRCCS Policlinico San Matteo**
Il carcinoma della mammella in giovani donne di < 40 a.

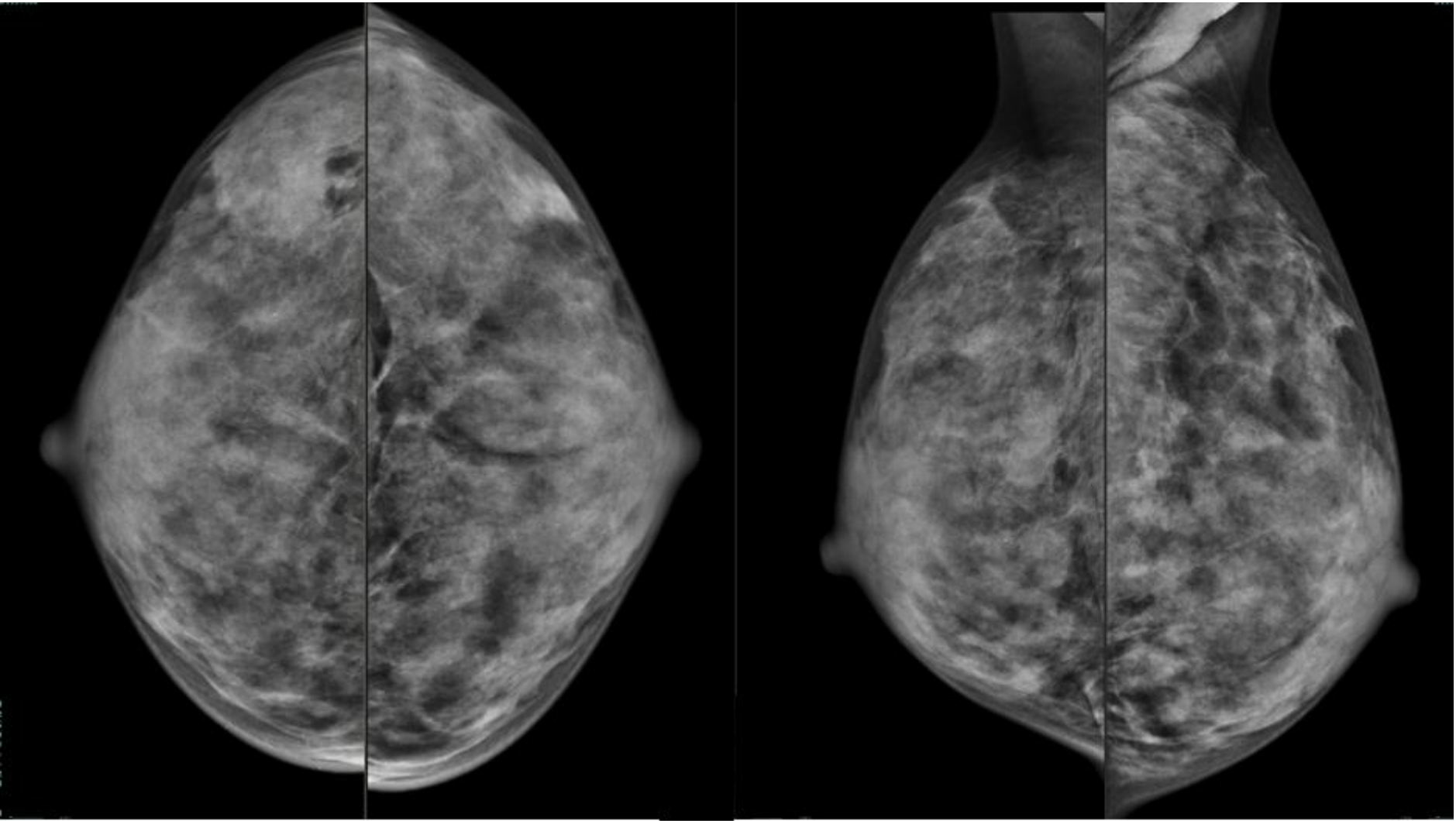


Dal 2010 al 2022 sono registrati 2804 nuovi casi di prima diagnosi di carcinoma mammario afferite al Centro e prese in carico nel Percorso Multidisciplinare Senologico

135 pazienti di età compresa tra i 19 anni e i 40 anni, di cui 122 (90%) sono state sottoposte a test genetico

Test con esito negativo	74
Test con esito positivo	37 <ul style="list-style-type: none">• 24 BRCA1 (di cui 2 BRCA1 VUS C3)• 13 BRCA2 (di cui 3 BRCA2 C3)
Test con altre mutazione BRCA1 e BRCA2 negativo	8
Test genetico in corso	3
Test eseguiti TOT	122





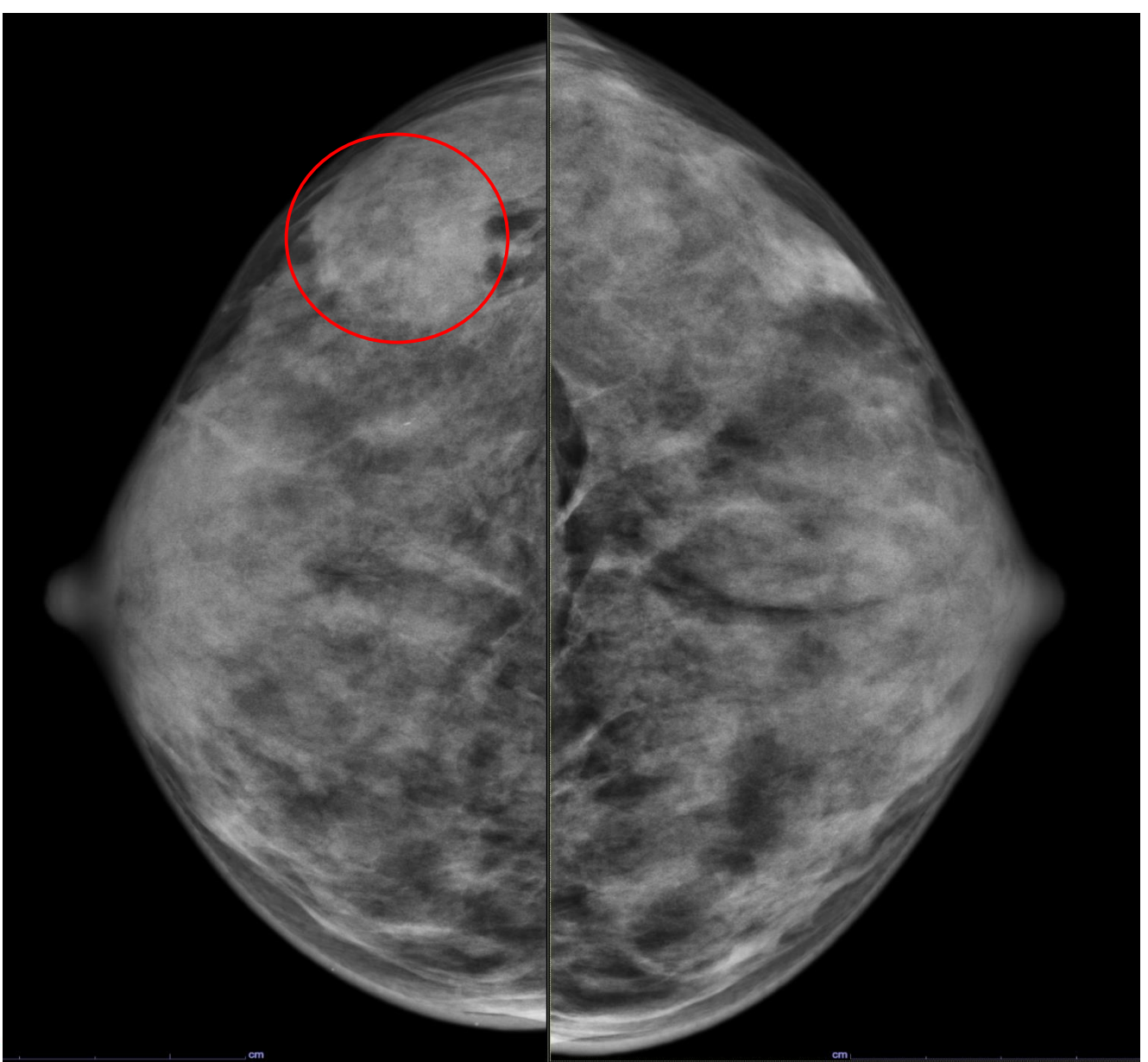
Mammografia: ACR D.

A dx, QQEE, addensamento parvinodulare irregolare.



GRAND ROUNDS CLINICI DEL MERCOLEDÌ

Mammografia: ACR D.
A dx, QQEE, addensamento
parvinodulare irregolare.



GRAND ROUNDS CLINICI DEL MERCOLEDÌ

Ecografia:

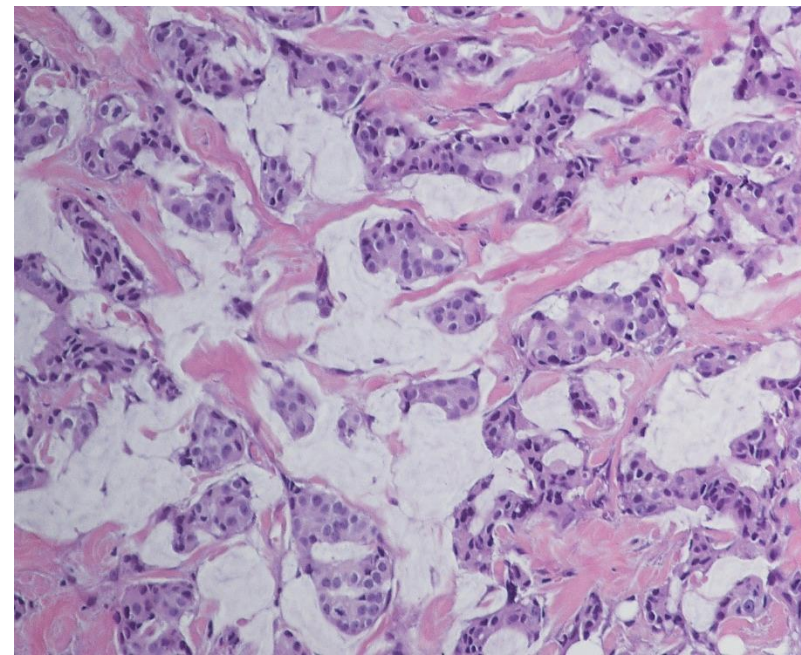
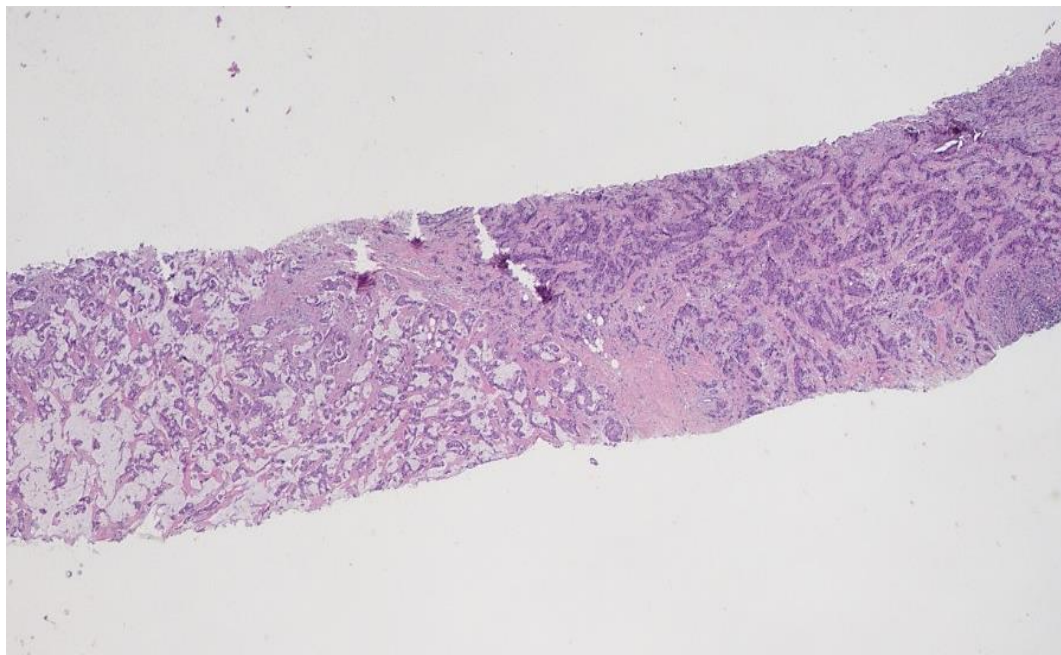
- A dx, QQEE, formazione solida ipoecogena, disomogenea, bozzuta, vascolarizzata, di 25 mm circa (corrispondente al reperto clinico e mammografico): **BI-RADS 5**
- A dx, QQEE, più profondamente, formazione ovalare ipoecogena, a margini regolari, diametro 13 mm, ecograficamente benigna, compatibile con FAD: **BI-RADS 3?**
- A sn, QSE, analoga piccola formazione, diametro 11 mm, anch'essa da FAD: **BI-RADS 3?**
- Non linfadenopatie ascellari.

Biopsia QQEE mammella dx (TRU-CUT): carcinoma invasivo G3, con produzione extracellulare di muco.
Cat. diagnostica B5b, ER 90%, PgR <1%, Cerb B2 0, Ki67 20%.

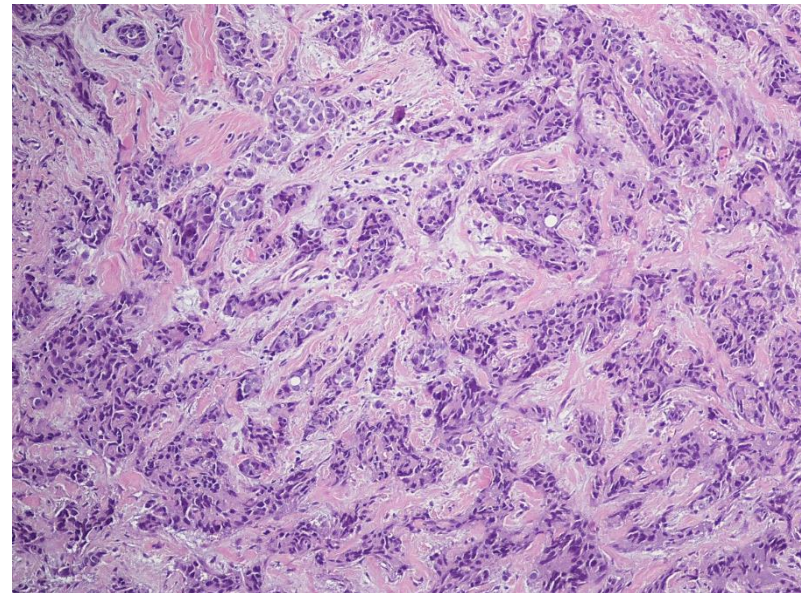
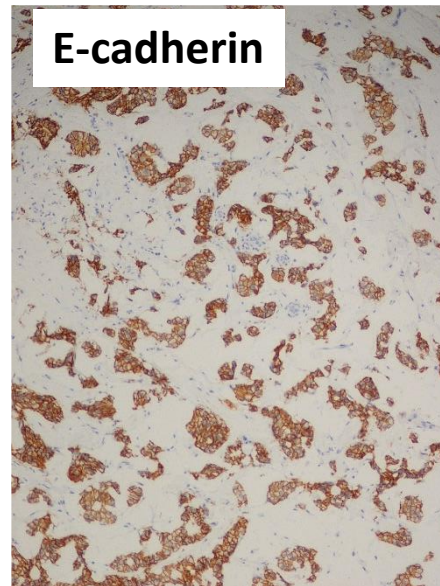
Agoaspirato QSE mammella sinistra (FNAC): reperti citologici di benignità, possibile FAD.
Cat. diagnostica C2.

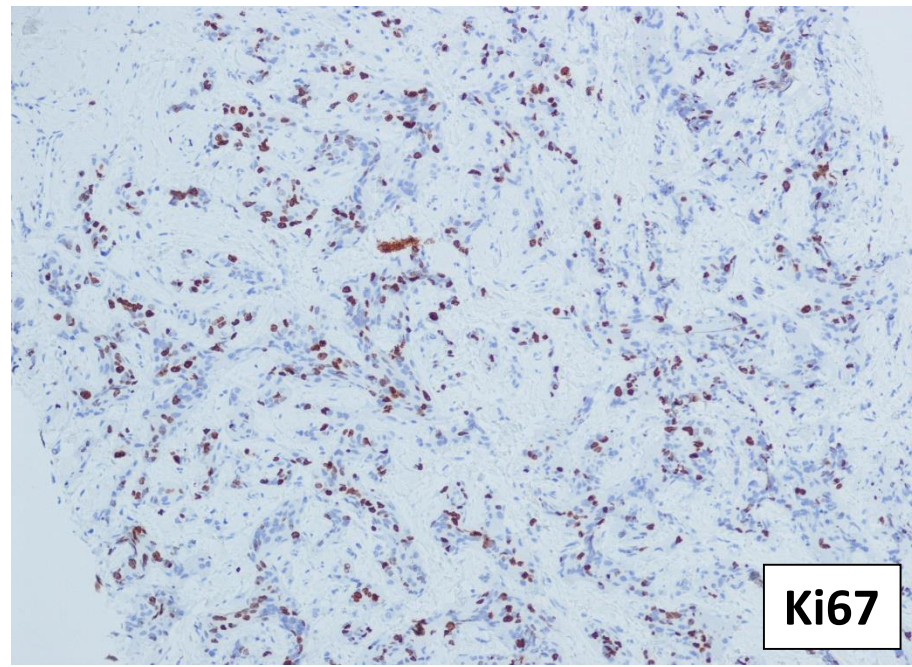
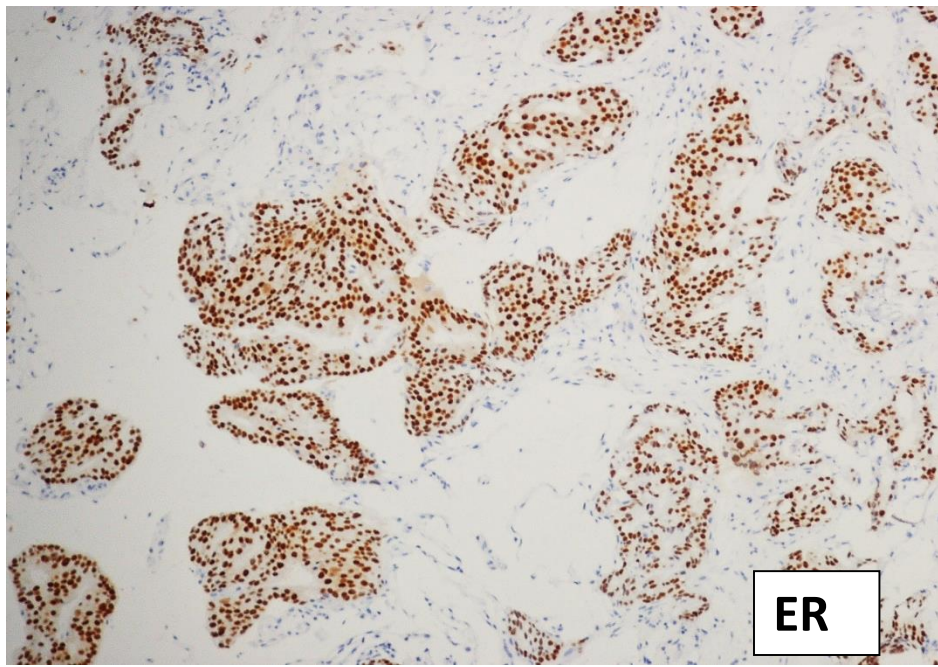
No CNB né FNAC su secondo nodulo a dx (asportazione con lesione principale)





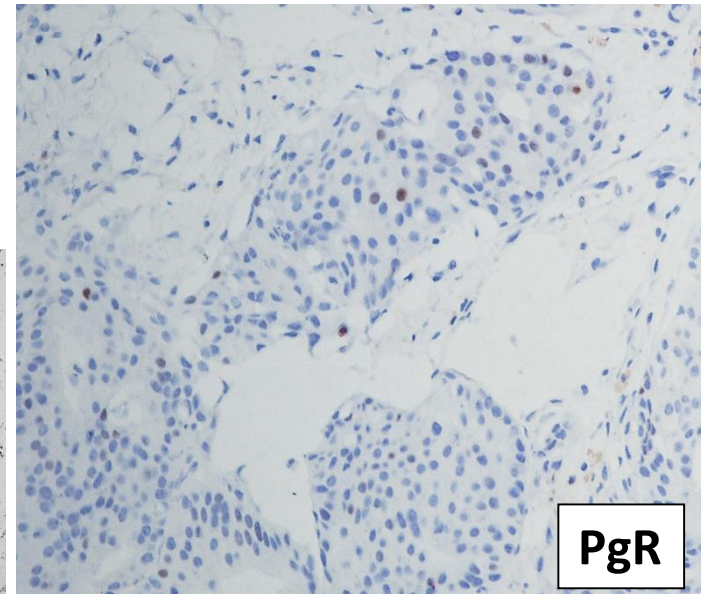
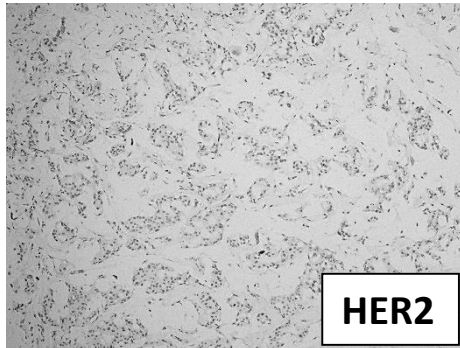
Biopsia mammaria





Diagnosi B5b

- IBC NST G3 con produzione extracellulare di muco, luminal B
- ER 90% PgR 1-2%
- Ki-67 20% C-erbB2 0



Visita chirurgica senologica (31/08/17): Mammelle di medie dimensioni, profilo stirato esterno destro, densità ghiandolare stipata. **Nodularità clinica di circa 3x3 cm alla confluenza dei QQEE destra**, consistenza parenchimoso-dura, fissa nel contesto ghiandolare, mobile rispetto al piano profondo. Non secrezioni dal capezzolo. Due linfonodi centimetrici per cavo ascellare.

Alla luce dell'imaging e dell'esame istologico si configura un quadro di neoplasia mammaria destra meritevole per l'età della paziente e l'istotipo una pianificazione con stadiazione sistemica e locale con:

- TC Torace-addome
- RMN mammaria
- Consulenza Genetica



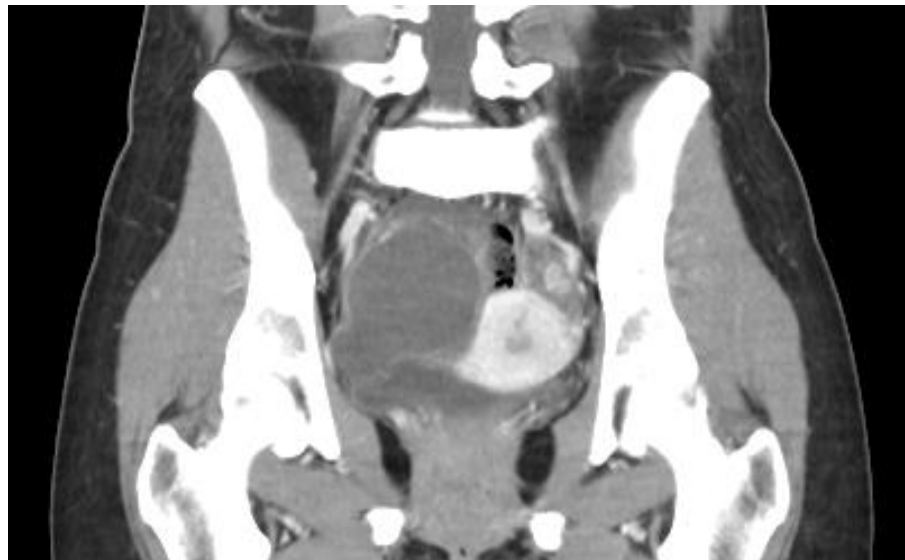
11/09/2017 TC addome torace senza e con MDC:

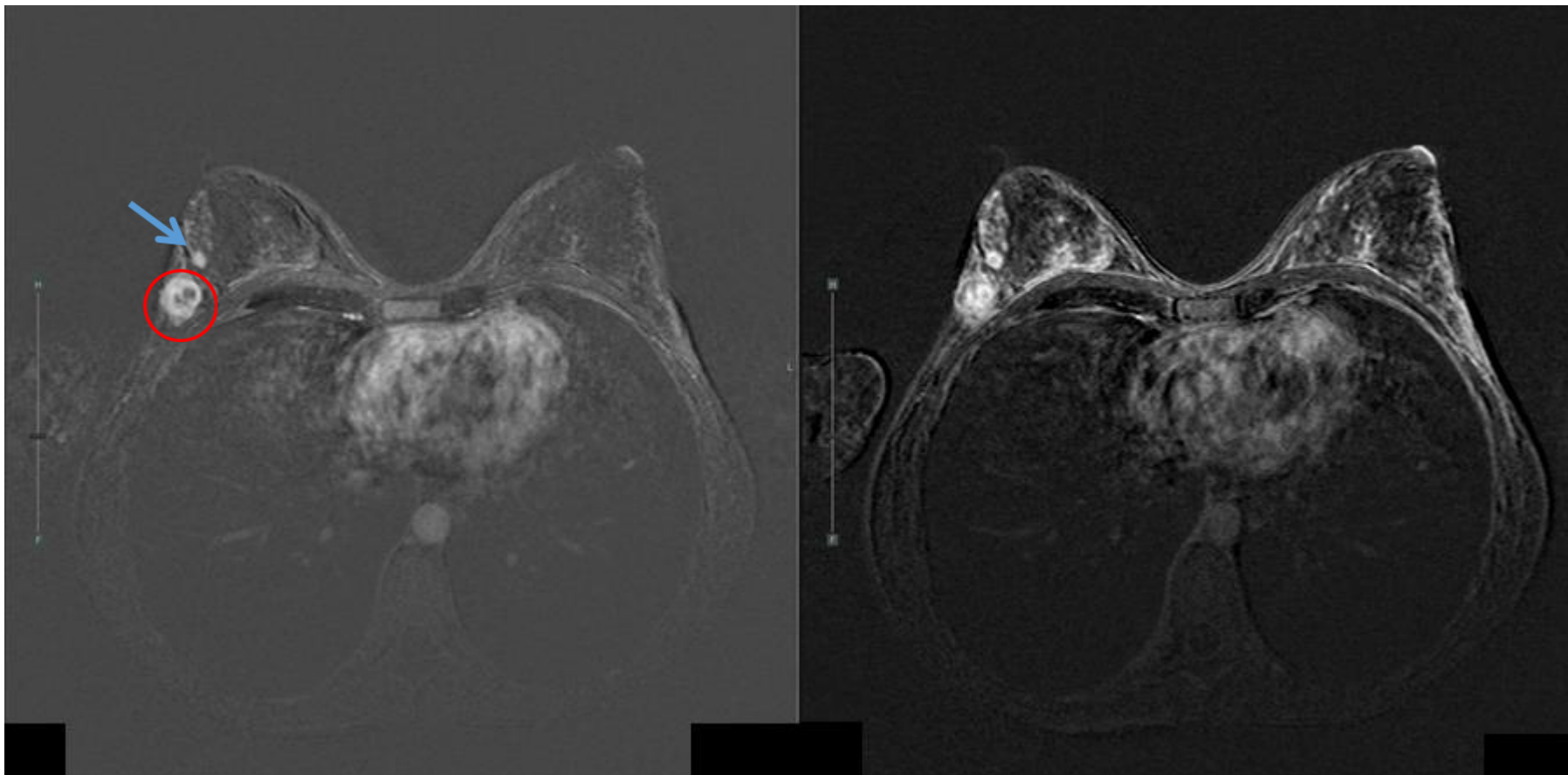
Addome: in sede annessiale destra si apprezza la presenza di voluminosa formazione complessa prevalentemente cistica pluriloculata del diametro di circa 90x60 mm, con ampia componente solida di circa 40mm di diametro dotata di vivace potenziamento contrastografico, che disloca controlateralmente il corpo-fondo dell'utero ed impronta in parte il profilo vescicale superiore. Non alterazioni focali sospette in senso oncologico a carico dei parenchimi dell'addome superiore. Colecisti regolare, vie biliari e dotto pancreatico non dilatati. Reni regolari, non dilatazione delle vie urinarie bilateralmente. **Non patologiche linfadenomegalie nelle principali stazioni linfonodali addomino-pelviche. Non versamento intra- o retroperitoneale.** Non si apprezzano lesioni focali scheletriche sospette in senso oncologico nei segmenti in esame.

Markers 23/10/17: CA125 159,7 mU/mL; CA 15.3 e CEA nei limiti

Consulenza genetica (04/09/2017)

Test genetico: mutazione BRCA2 variante VUS C3.

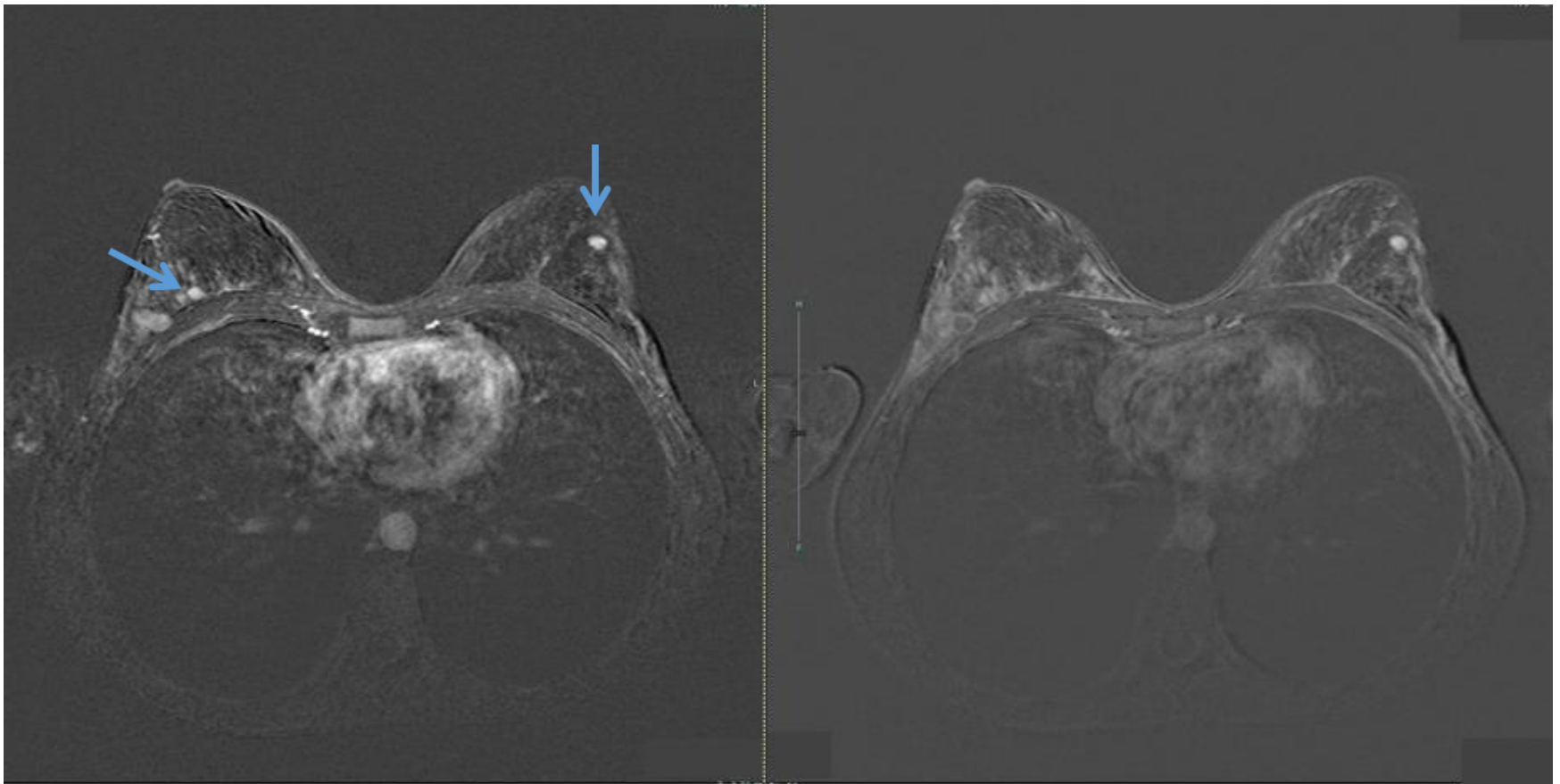




RM mammaria:

- dx, QQEE, lesione mass-like, rim-enhancement, wash-out tardivo.
- dx, QQEE, più anteriormente, finding RM aggiutivo, nodulo satellite?

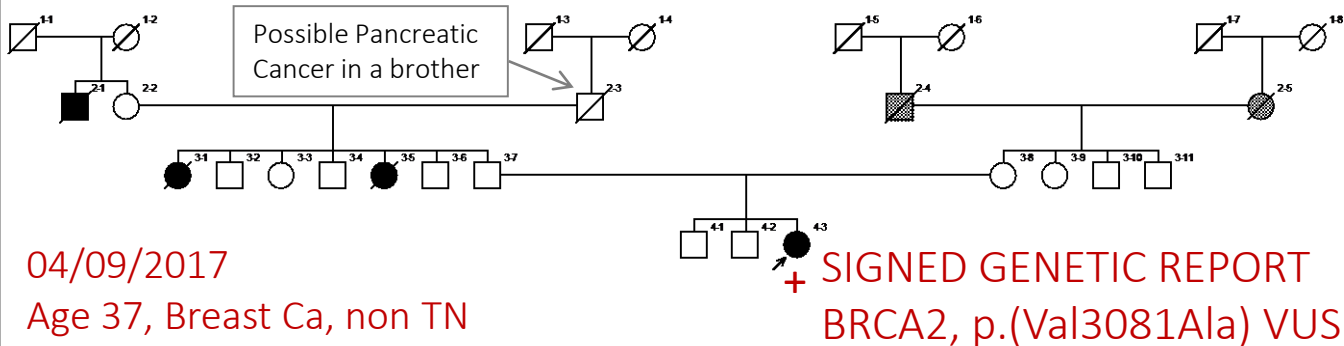




RM mammaria:

- dx, QQEE, più posteriormente e medialmente (nodulo satellite?)
- sn, QSE, lesione mass-like, c.e. progressivo (FAD)



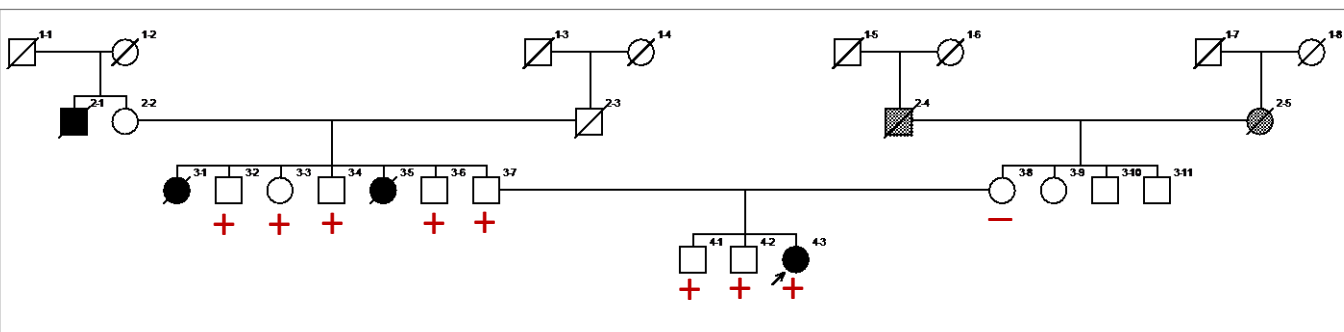


Suggested Classification
VUS

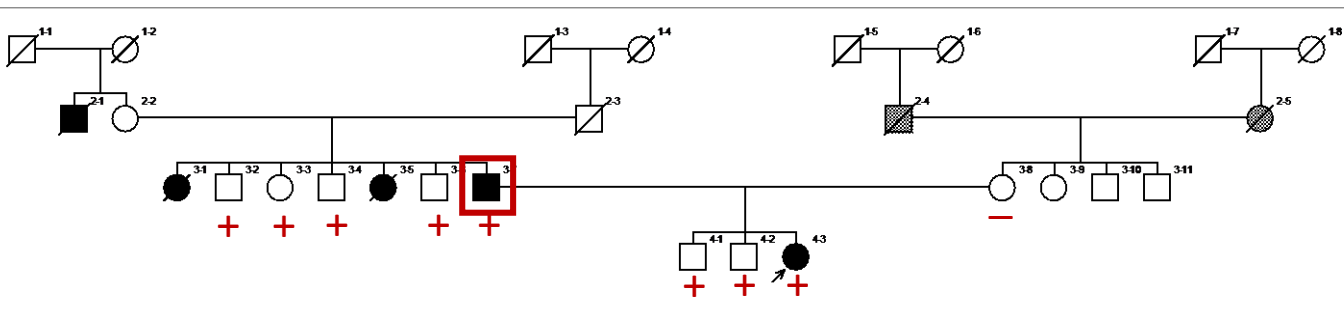
Benign | Likely Benign | VUS | Likely Pathogenic | Pathogenic

PM2 Pathogenic Moderate:
Extremely low frequency in gnomad population databases
[See Details](#)

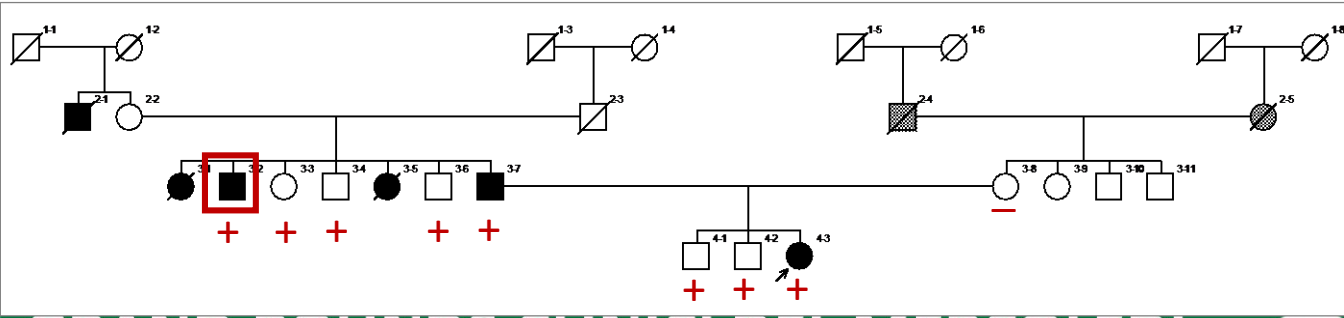
BP6 Benign Supporting:
Reputable source recently reports variant as benign, but the evidence is not available to the laboratory to perform an independent evaluation
[See Details](#)



FAMILY SCREENING



2018, III:7, FATHER
PROSTATIC CANCER
ADDING 1 AFFECTED
THE ACMG CLASS DOES
NOT CHANGE



2020, III:2, PATERNAL UNCLE
PROSTATIC CANCER
1 MORE AFFECTED:
THE ACMG CLASS DOES
NOT CHANGE

OSM: CHANGING PARADIGM FOR VARIANT CLASSIFICATION IN BREAST-OVARIAN CANCER (BROVCA)?

CONCEPT 1: SEGREGATION INDEX (SI) MAY SHIFT A VUS TO LP; INFLUENCED BY:

- NUMBER OF AFFECTED CARRIERS
- LONG-TERM MONITORING IN FAMILIES

OUR VUS:

- SI TODAY = 1/8: THE STRENGTH OF PP1 CRITERION OF ACMG \square SUPPORTING \square VUS
- IF SI ENRICHES OF TWO ADDITIONAL AFFECTED MEMBERS:

SI = 1/32 \square PP1 STRENGTH \square STRONG \square LP

CONSIDERATION: ONE-SHOT GENETICS MAY NOT MEET CLINICAL NEEDS

VUS, UNKNOWN (ACMG) MAY IMPACT CLINICAL MONITORING IN CARRIERS \square EARLY DIAGNOSES

PERSPECTIVE: LONG-TERM MONITORING OF FAMILIES WITH BROVCA, AS WELL AS WITH OTHER FAMILIAL MALIGNANCIES

CONCEPT 2: THE FAMILY-BASED EVIDENCE (BREAST, PANCREAS, OVARIAN, PROSTATIC) STANDS FOR A DEFECT OF HOMOLOGY RECOMBINATION GENES

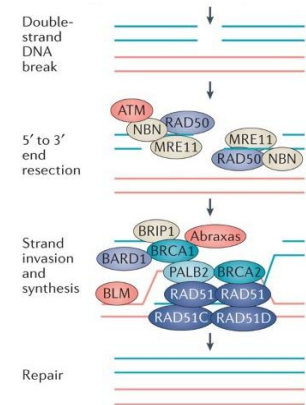


4 MAJOR PATHWAYS

HRR - HOMOLOGOUS RECOMBINATION REPAIR

- IN CASE OF DOUBLE-STRAND DAMAGE (DSB)
- COPY AND PASTE ACTION FROM COMPLEMENTARY SEQUENCE

<i>BRCA1</i>	<i>BRCA2</i>	<i>RAD51C</i>
<i>BRIP1</i>	<i>PALB2</i>	<i>RAD51D</i>
<i>BLM</i>		

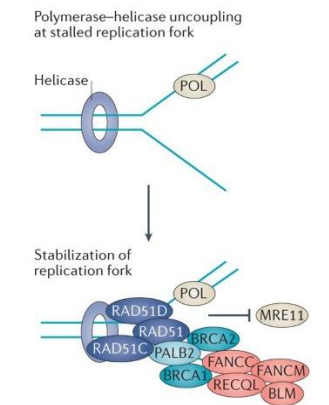


DOI: 10.1038/nrc.2016.72

FACC - FANCONI ANEMIA CORE COMPLEX

- STRONGLY LINKED TO HRR COMPLEX
- STABILIZATION OF REPLICATION FORK

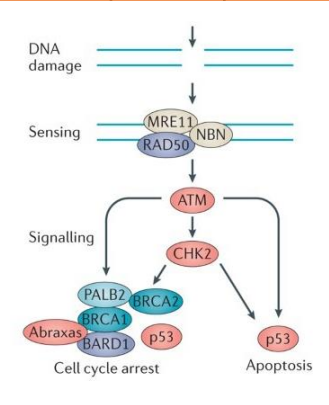
<i>FANCA</i>	<i>FANCB</i>	<i>FANCC</i>
<i>FANCE</i>	<i>FANCG</i>	<i>FANCI</i>
<i>FANCL</i>	<i>FANCM</i>	<i>FANCD2</i>



CKP – SENSING, SIGNALING AND CHECKPOINT CONTROL

- FINDS SEQUENCE ERRORS
- ALERTS OTHER PATHWAYS
- MANAGES CELL CYCLE
- PROMOTES CELL APOPTOSIS

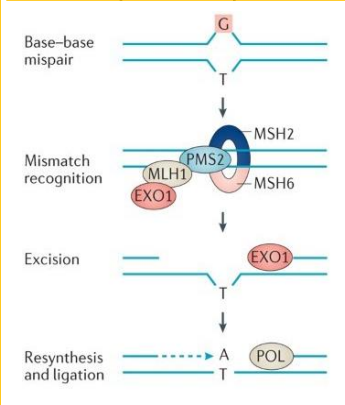
<i>ATM</i>	<i>NBN</i>	<i>CHEK2</i>
<i>TP53</i>	<i>CDH1</i>	



MMR – MISMATCH REPAIR

- CORRECTS BASE-BASE MISPAIRING AND SHORT INDELS
- WHEN THE NUMBER OF MISMATCHES EXCEEDS THE COPY PROCESS, THE MMR DISABLES THE HRR

<i>MLH1</i>	<i>MSH2</i>	<i>MSH6</i>
<i>PMS2</i>		



OTHER – GENES RELATED WITH OTHER TYPES OF TUMOR

- GENES THAT ARE NOT INVOLVED IN GENOME STABILITY MECHANISMS
- PRIMARILY RELATED TO NO BROVCA MALIGNANCIES

<i>APC</i>	<i>BUB1B</i>	<i>CDKN1C</i>
<i>CDKN2A</i>	<i>CEP57</i>	<i>CYLD</i>
<i>DICER1</i>	<i>ERCC2</i>	<i>ERCC3</i>
<i>HOXB13</i>	<i>MC1R</i>	<i>MITF</i>
<i>MUTYH</i>	<i>RB1</i>	<i>SMAD4</i>
<i>TSC2</i>	<i>VHL</i>	

CRC, GASTRIC, MELANOMA, XP, BROOKE-SPIELBERG, DICEROPATHIES, PROSTATIC 9, RETINONBLASTOMA, BLADDER, PANCREATIC, POLYPOSIS, TUBEROUS SCLEROSIS, VON HIPPEL-LINDAU



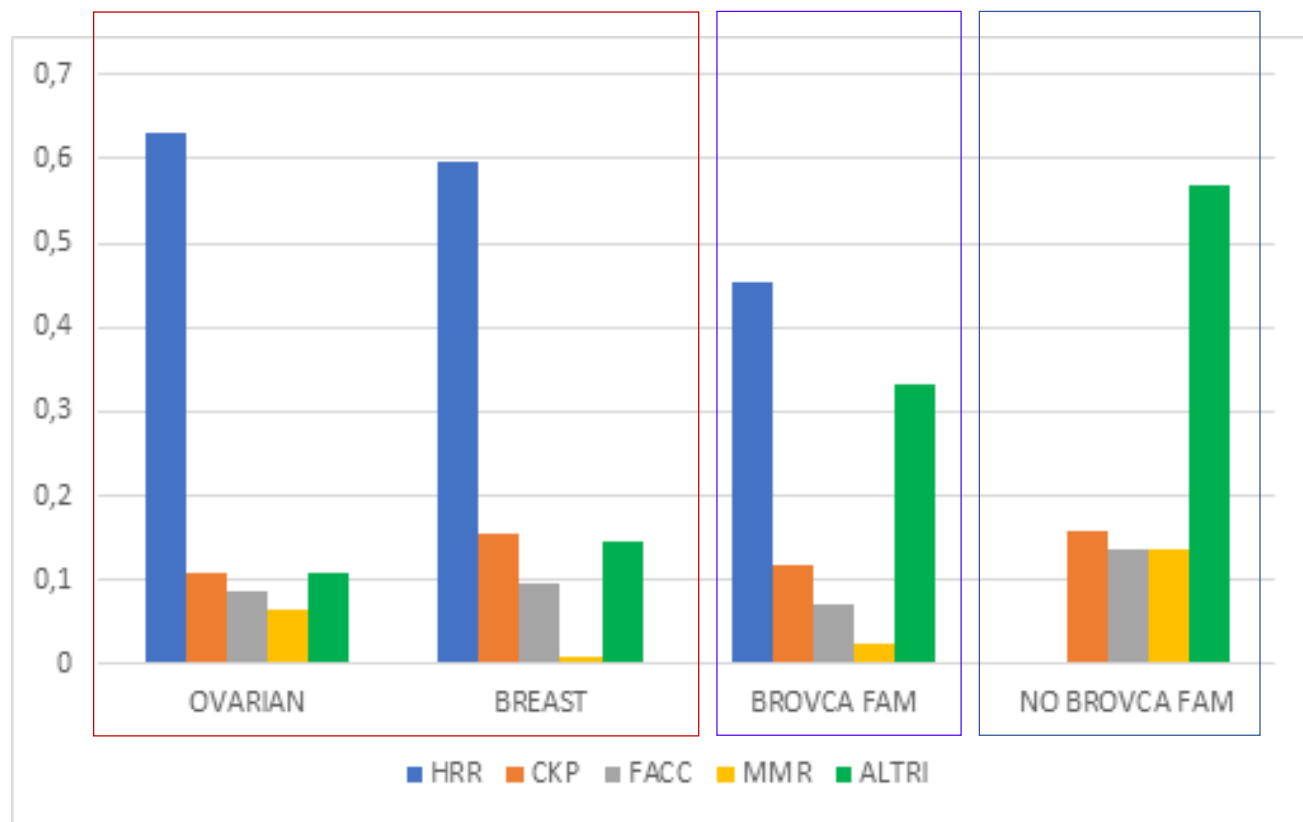
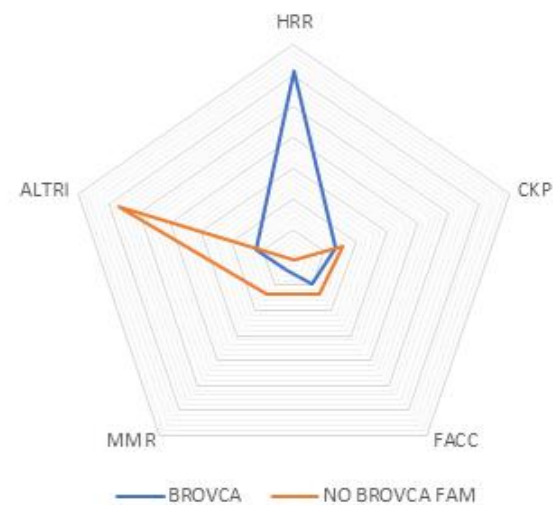
OSM: GENE PATHWAYS IN PATIENT GROUPS

OSM CLASSIFICATION

BROVCA PATIENTS

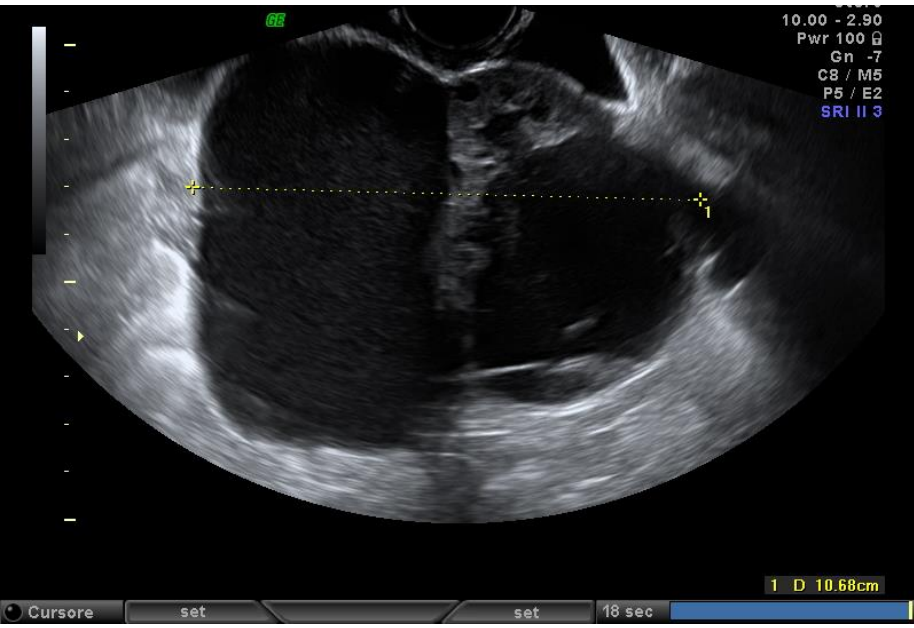
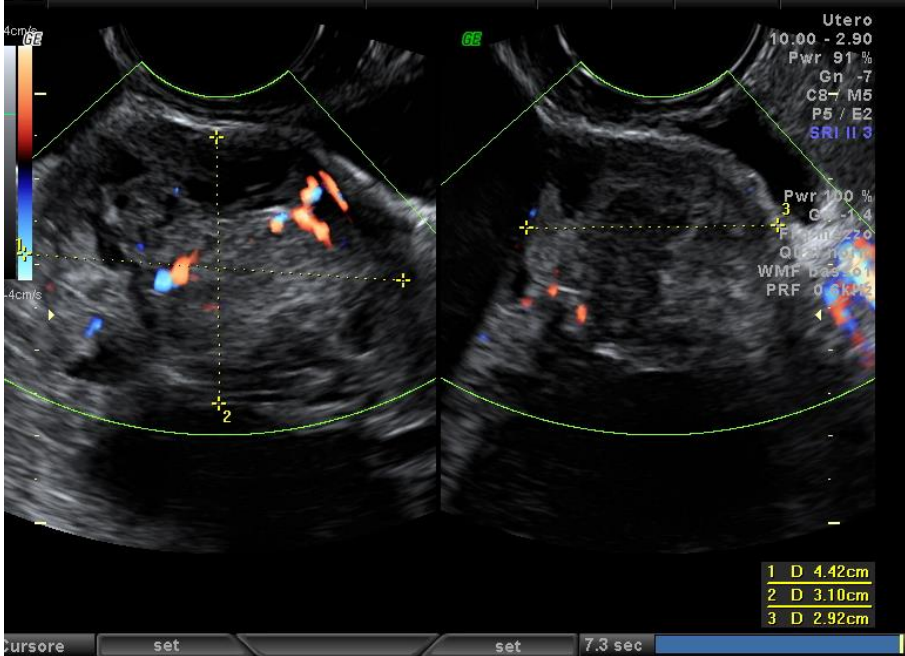
BROVCA FAMILIES

NON-BROVCA



Ecografia pelvica TV e TA (21/09/2017):

Utero in asse e a profili regolari ed ecostruttura omogenea. Endometrio proliferativo di 9.3 mm. Annesso destro sede di formazione multiloculare di 106 x 70 x 62 mm con area solida declive di circa 4 cm, riccamente vascolarizzata al PD (CS3), annesso sinistro prolassato nel douglas, adeso al controlaterale, di aspetto multifollicolare. Non ascite.



04/10/17: mastectomia nipple-sparing destra con posizionamento di espansore (N-67-133MX12 SN 2407177), biopsia del linfonodo sentinella ascellare omolaterale (positivo per metastasi) e dissezione ascellare omolaterale.

Esame Istologico (pervenuto il 4/10/17 refertato il 23/10/17):

Mammella dx: Carcinoma invasivo della mammella, no special type/duttale NAS (WHO 2012), scarsamente differenziato (G3, score 9: 3+3+3 secondo Nottingham Histologic Grade), con produzione extracellulare di muco. Architettura solido-alveolare, con margini di crescita di tipo infiltrativo. Reazione desmoplastica stromale: discreta Infiltrato linfocitario peri- ed intratumorale: modesto. Invasione di spazi vascolari peritumorali: presente. Permeazione neoplastica di spazi perineurali: non osservata. Profilo immunofenotipico: intensa espressione della molecola di adesione Caderina E, positività per il recettore degli androgeni (10%). Si associa quota (20%) di carcinoma duttale in situ, di alto grado nucleare (G3 sec WHO 2012, tipo DIN3 sec Tavassoli) ad architettura solida con necrosi centrale di tipo comedonico. Estensione dell'area neoplastica: mm 32x23 (da macrosezione). Estensione radiale massima del carcinoma invasivo: mm 28 (da macrosezione). Margini di resezione indenni da carcinoma.

Linfonodo sentinella bacino ascellare dx: si identificano almeno quattro focolai di localizzazione di carcinoma, configuranti in due di essi un quadro di ITC e negli altri due, una micrometastasi (diametro mm 0,21 e mm 0,22).

Dissezione ascellare dx: Tredici linfonodi di I livello, sette linfonodi di II livello e due linfonodi di III livello esenti da localizzazione di neoplasia.

Asportazione di linfonodo peri nervico toracico lungo: Campione di tessuto adiposo indenne da neoplasia.

Sede, istologia, stadiazione e caratteristiche biologiche:

Mammella destra, carcinoma invasivo no special type/duttale NAS, G3; Qis (20%), DCIS, G3

Stadio TNM: pT2 (28 mm) pN1mi (1/23) cM0

ER:95% PgR: 20%

C-erb B2:0

Ki-67: 25%

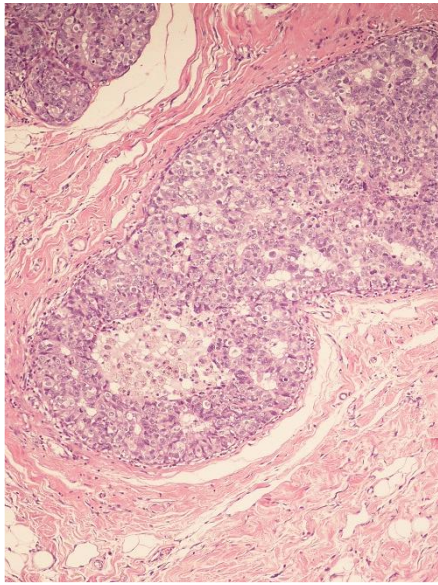
ILV: presente

Stadio anatomico: IIB

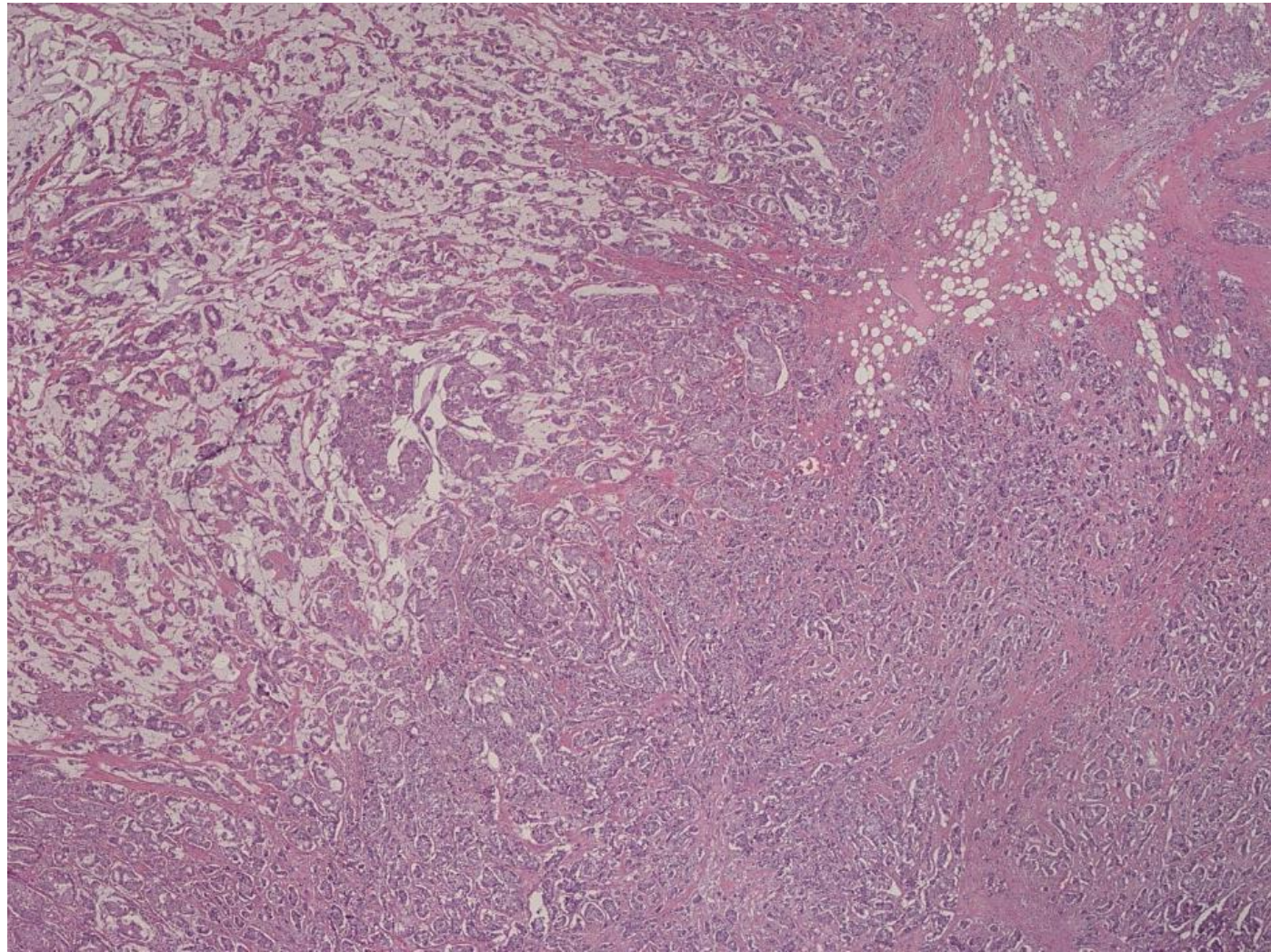
Stadio prognostico: IIA



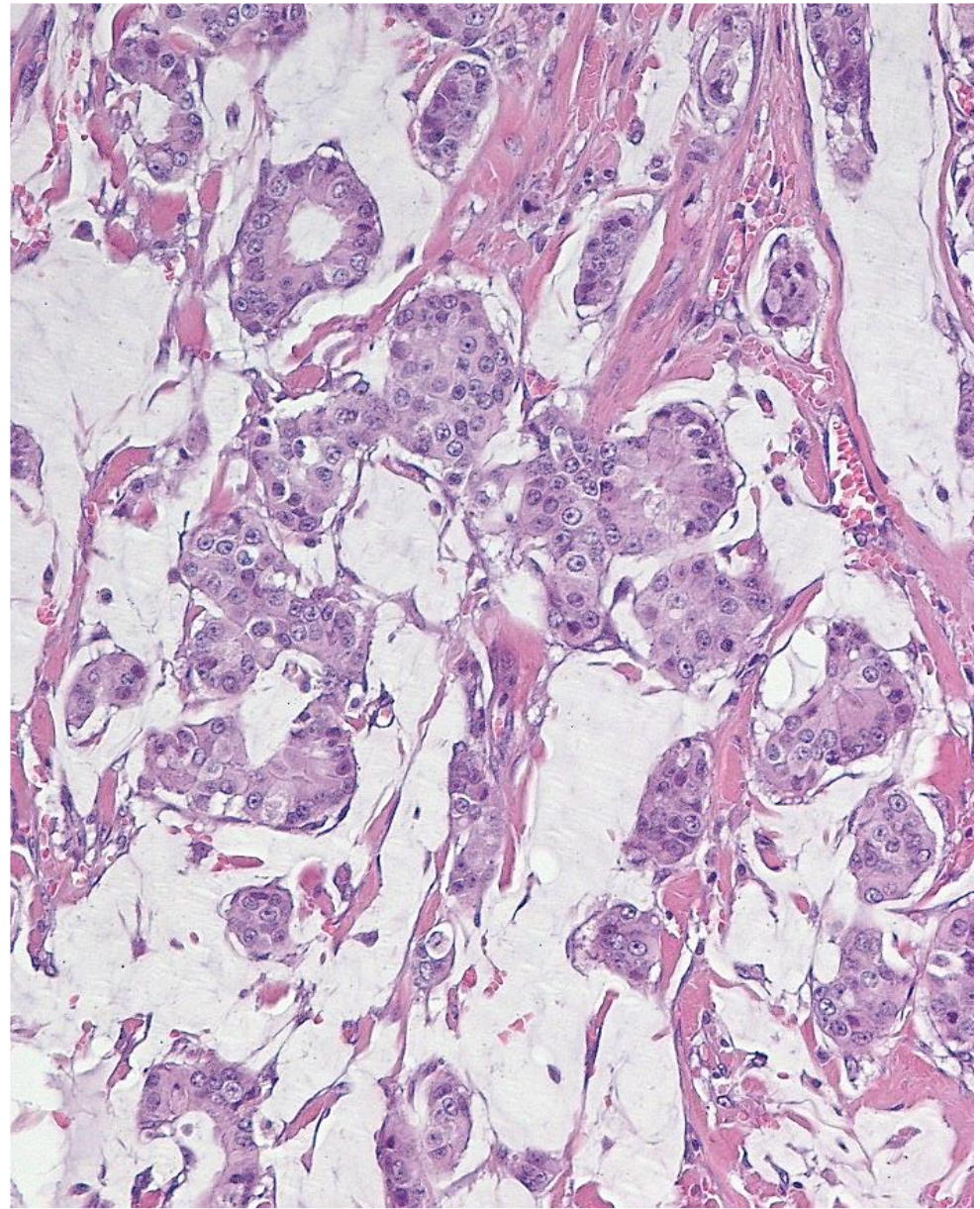
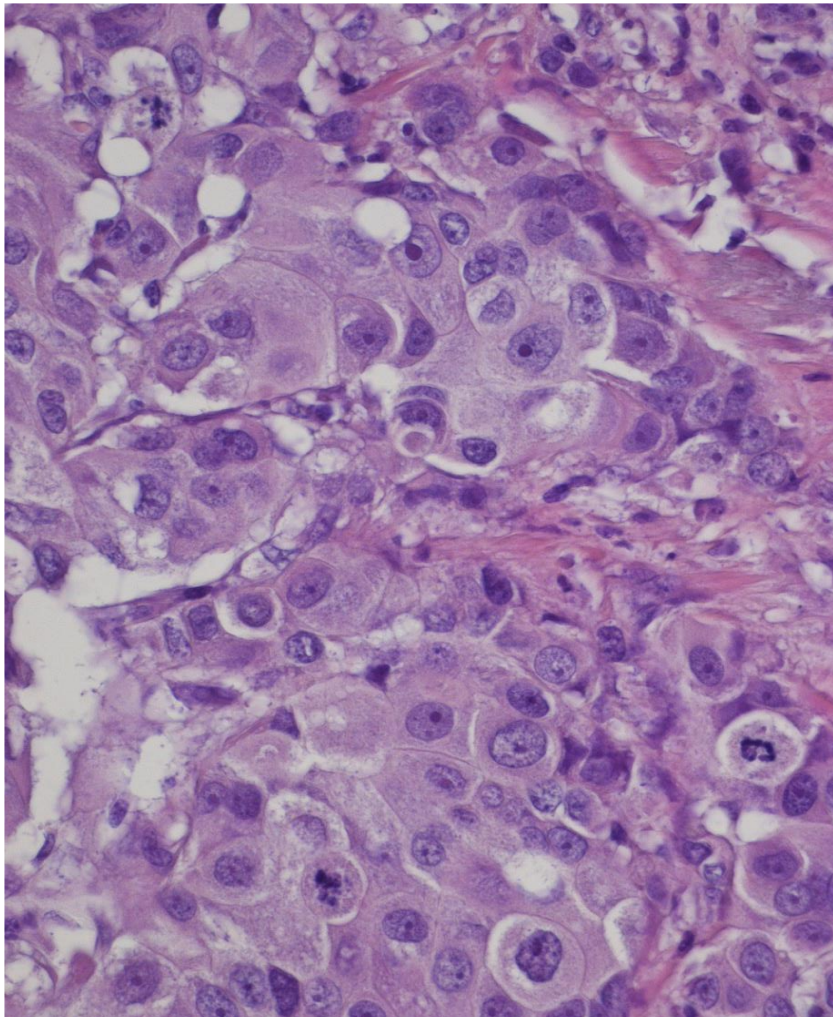
Resezione chirurgica (mastectomia)



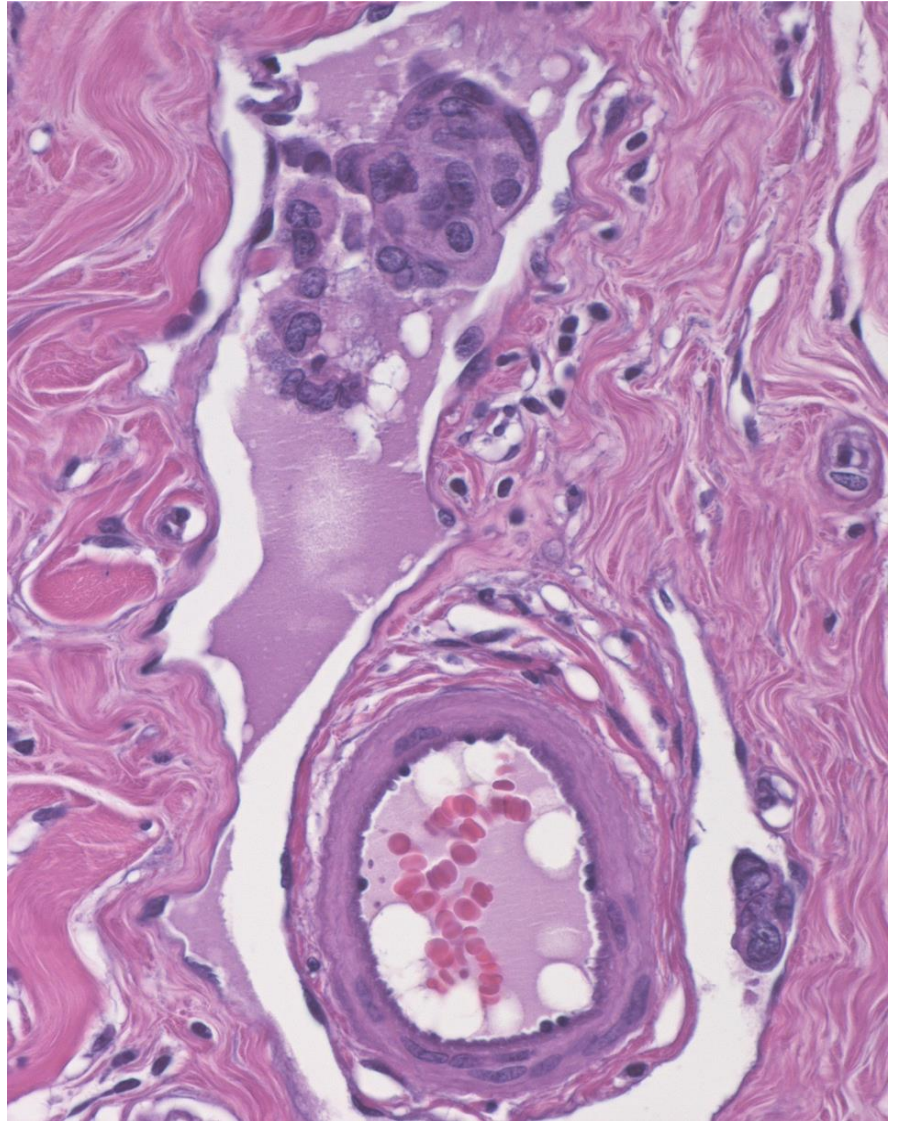
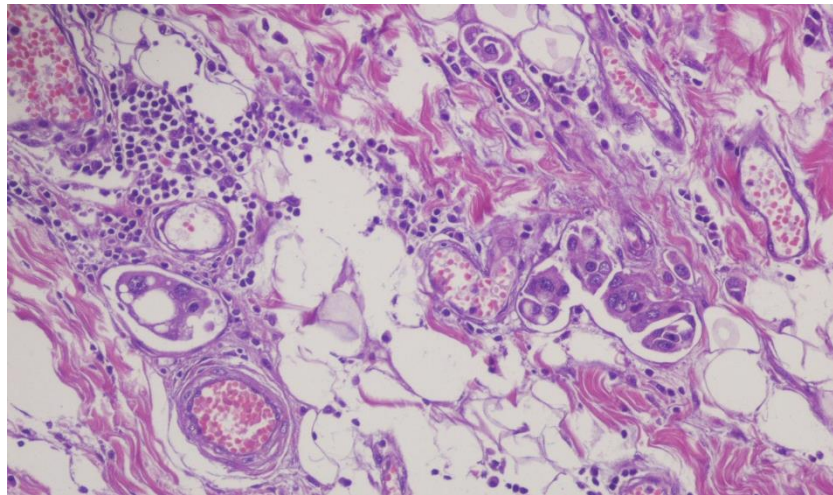
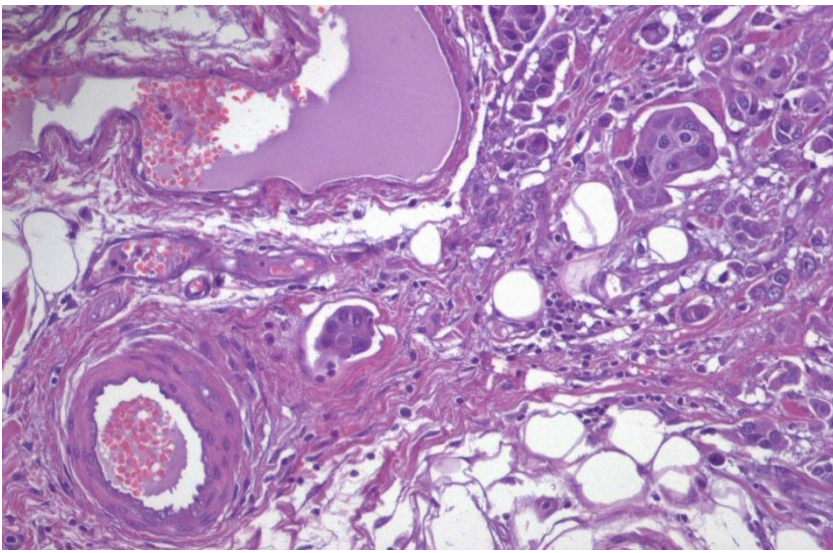
Residuo DCIS G3

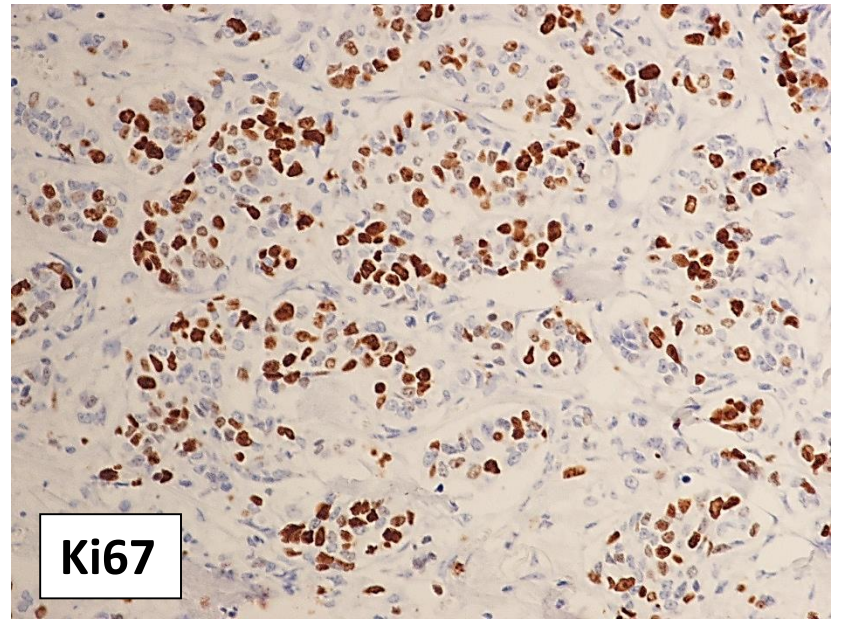
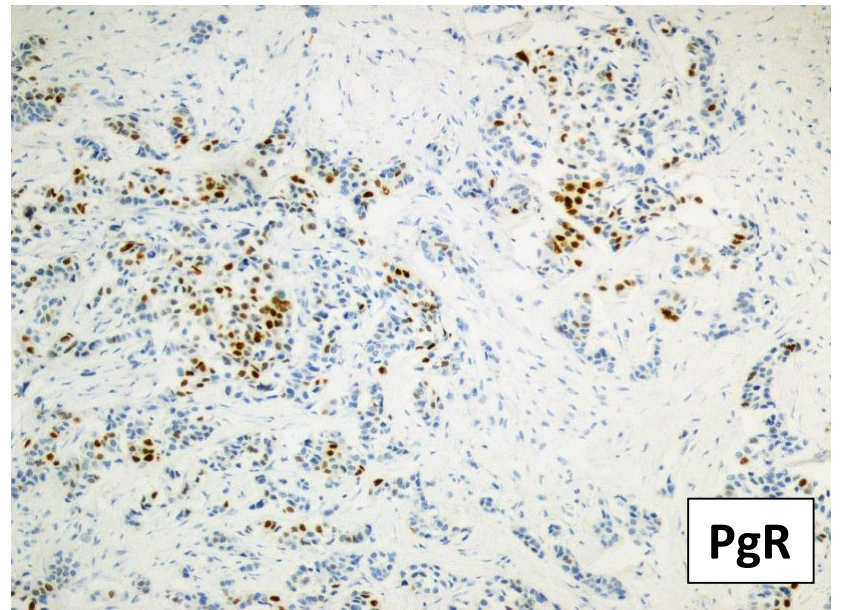
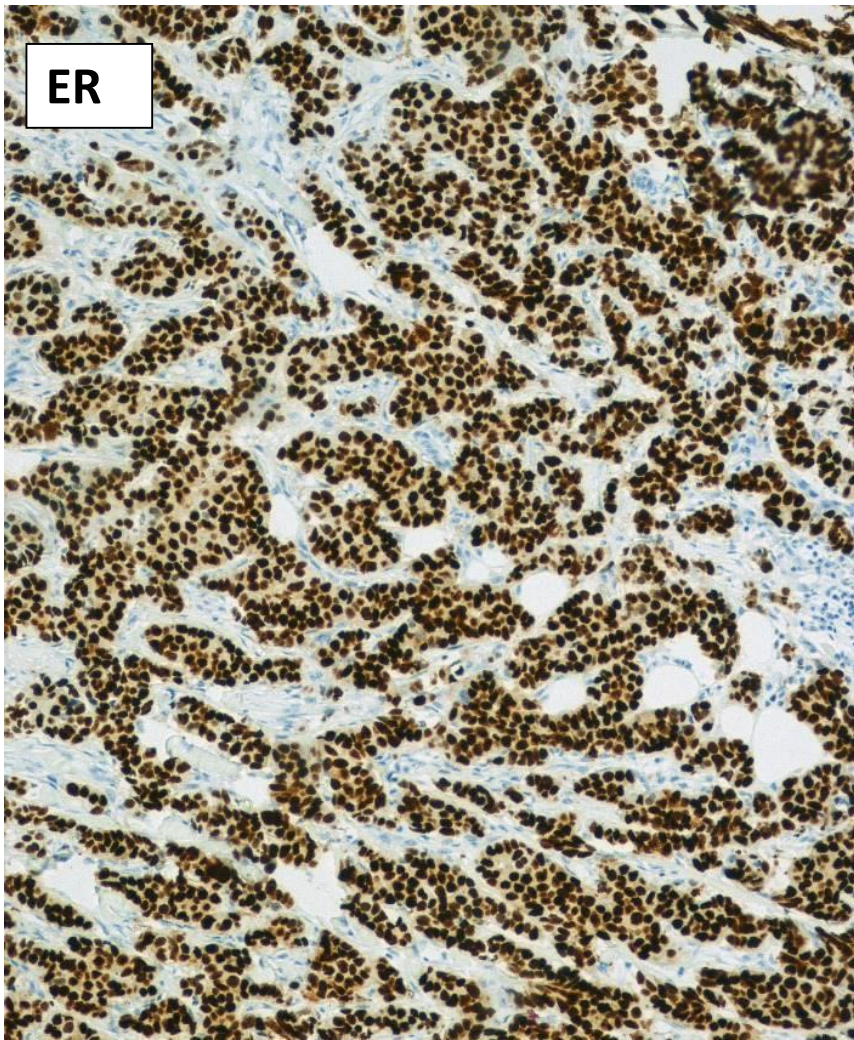


Carcinoma invasivo NST con aree caratterizzate da produzione extracellulare di muco



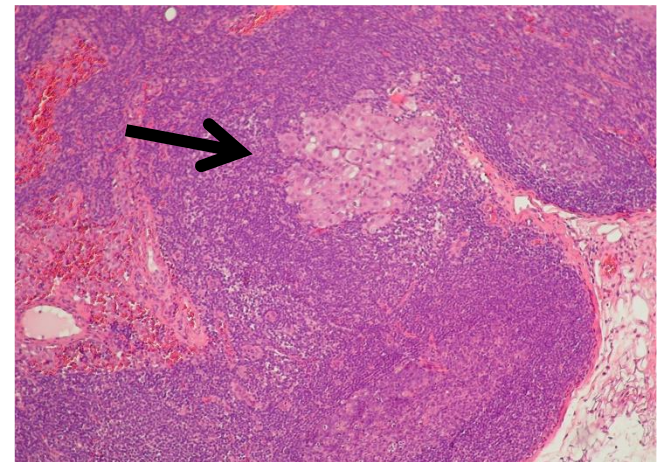
Invasione di spazi vascolari





Diagnosi post-operatoria

- Carcinoma invasivo della mammella no special type, G3, con produzione extracellulare di muco ed associata quota (20%) di DCIS G3
- Diametro massimo IBC 28 mm
- Presenza di invasione vascolare peritumorale
- Luminal B: ER 95%, PgR 20%, Ki-67 25%; HER2 0
- Stadio TNM pT2 N1mi(1/23)
- Stadio anatomico IIB
- Stadio prognostico IIA



24/10/2017 Laparoscopia operativa: alto addome nella norma, non segni di carcinosi peritoneale, omento nella norma, utero e annesso sinistro regolari, annesso destro sede di neoformazione di circa 8 cm a superficie irregolare, adesa al peritoneo pelvico. Washing peritoneale, annessiectomia destra con invio per esame estemporaneo : carcinoma endometrioide G1-G2. Annessiectomia sinistra, linfoadenectomia sistematica pelvica e lomboaortica, isterectomia totale, stripping peritoneo della fossetta ovarica (en bloc con utero), omentectomia totale infracolica.

RT=0

EC negativo.

EI Annesso destro: Adenocarcinoma scarsamente differenziato (G3) dell'ovaio con metaplasia squamosa associato a componente di *tumore proliferante atipico (borderline) di tipo endometrioide*, con ampie aree di differenziazione squamosa/morulare. Profilo immunofenotipico: CK8/18 +, CK7 +, CK20 -, cromogranina -, CD56 -, p53/DO7 + "wild type", (pattern non mutato), p16INK4a + "patchy"; componente borderline: PAX8 +, EMA +, recettore per il progesterone +, recettore per gli estrogeni +; componente scarsamente differenziata: PAX8-, EMA-, recettore per il progesterone -, recettore per gli estrogeni -. Necrosi: presente. Invasione vascolare: presente. Parenchima ovarico residuo sede di cisti follicolari, focolai di endometriosi e di formazione cistica. ampiamente disepitelizzata, con associate calcificazioni distrofiche, compatibile con cisti endometriosa.

Valutazione immunoistochimica delle Mismatch Repair Proteins (MMR)

MLH1: positività nucleare conservata nelle cellule tumorali

MSH2: positività nucleare conservata nelle cellule tumorali

MSH6: positività nucleare conservata nelle cellule tumorali

PMS2: positività nucleare conservata nelle cellule tumorali

Annesso sinistro: Non evidenza di localizzazioni di neoplasia.

Linfonodi pelvici di destra: 9/9 linfonodi indenni da malattia.

Linfonodi pelvici di sinistra: 8/8 linfonodi indenni da malattia.

Linfonodi lomboaortici: 10/10 linfonodi indenni da malattia.

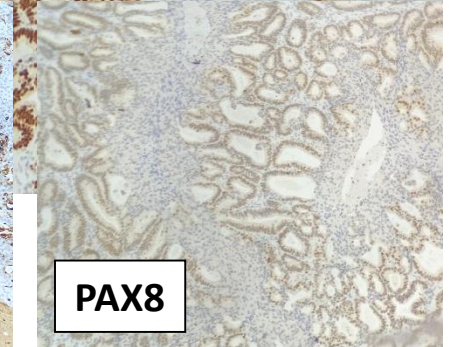
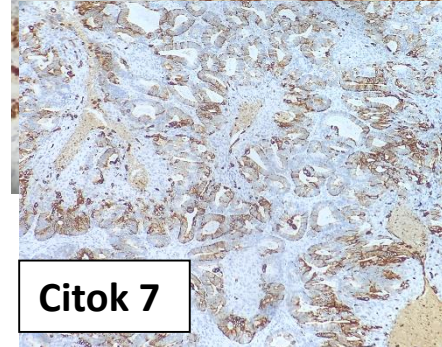
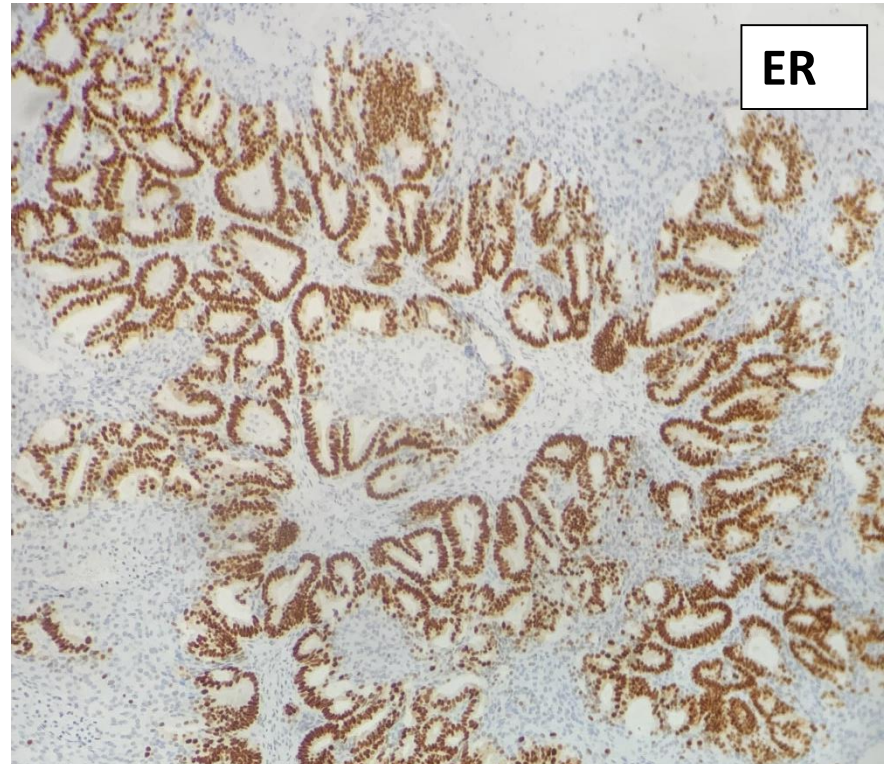
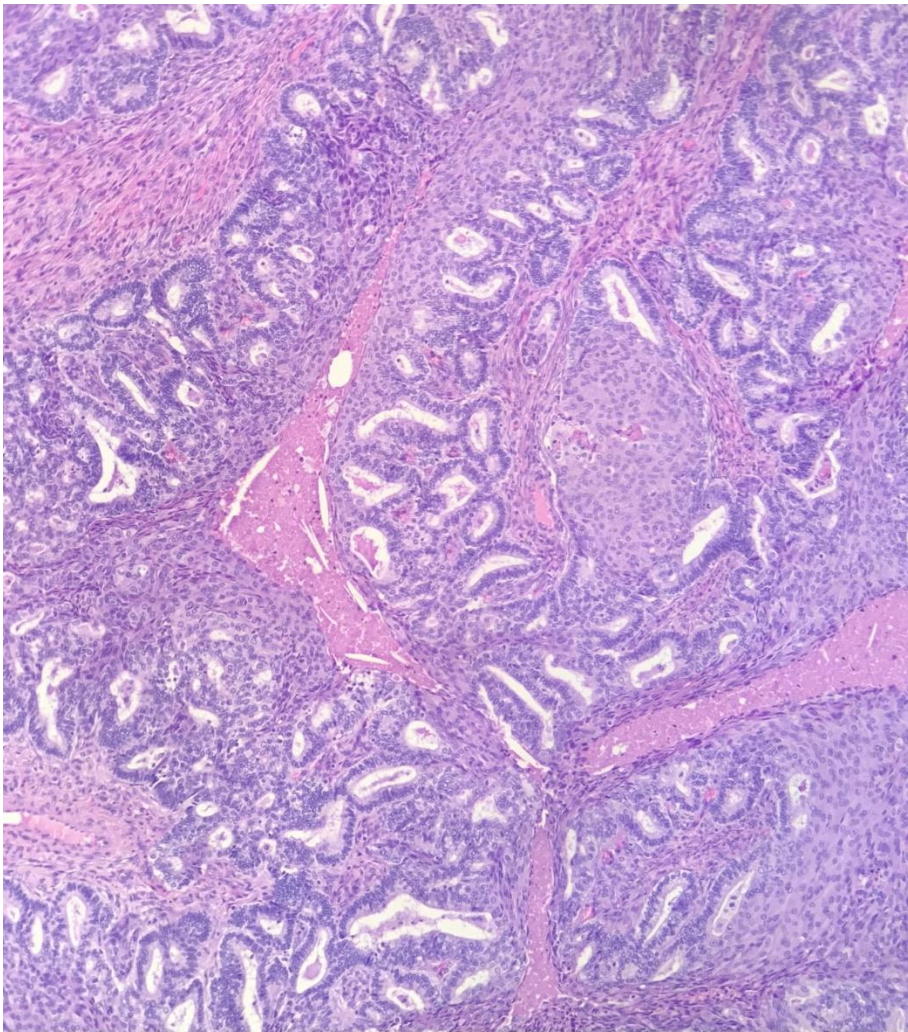
Omento: indenne da malattia.

Utero: Indenne da malattia

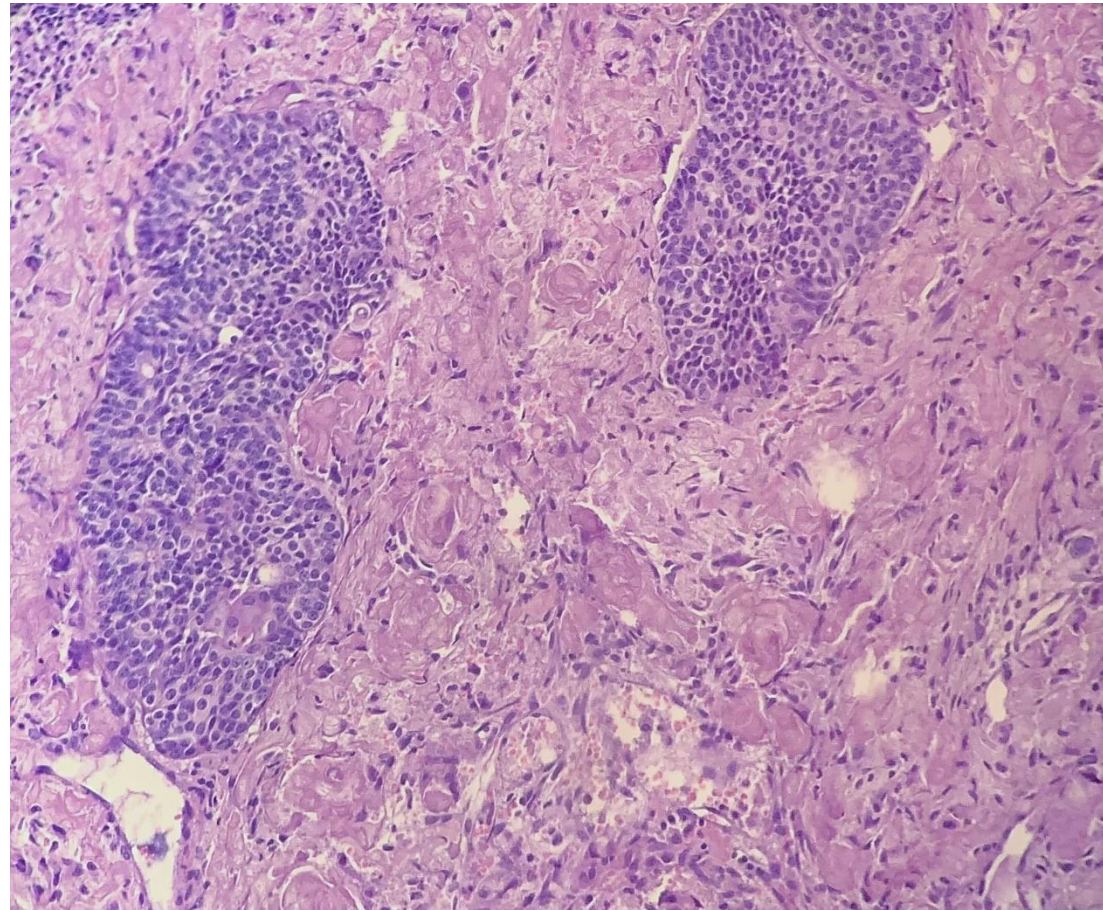
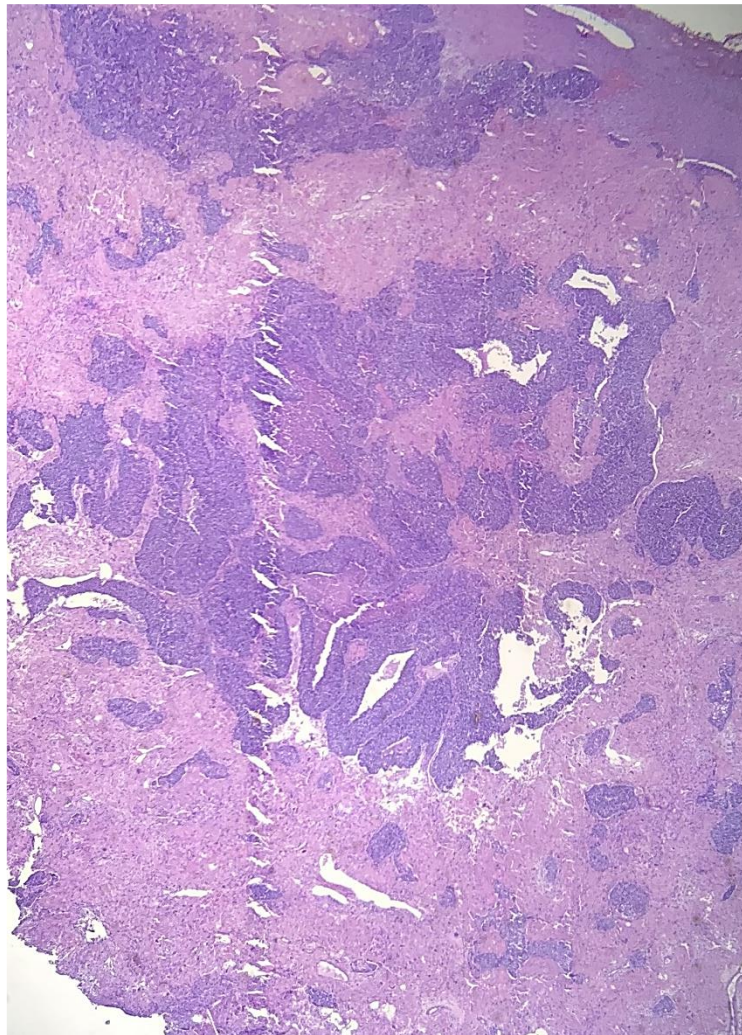
Peritoneo adesso all'utero (fossetta ovarica): indenne da malattia.

Stadiazione FIGO 2013: stadio IC2

Carcinoma ovarico: componente endometrioide G1-G2



Carcinoma ovarico:
componente poco
differenziata di alto grado



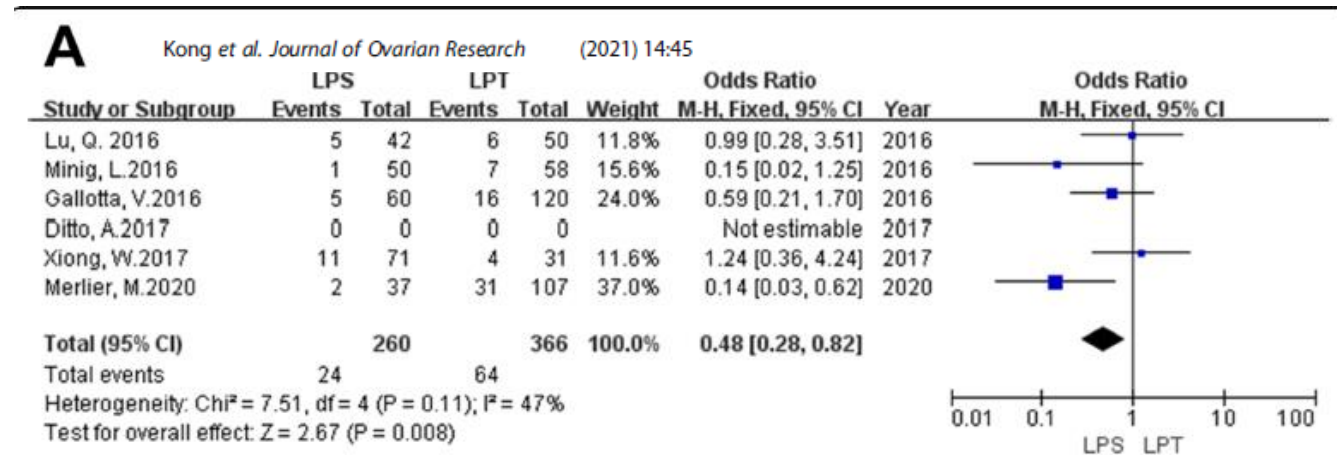
Neoplasia ovarica: diagnosi

- Carcinoma scarsamente differenziato (G3) associato ad adenocarcinoma endometrioido (G1-G2), con metaplasia squamosa e componente endometrioido di tipo «borderline»
- Presenza di invasione vascolare e di necrosi
- Immunofenotipo: CK7+, WT1-, TTF1-, componente endometrioido ER+, PgR+, PAX8+; p53 wild type; MSI conservata
- Ovaio residuo con endometriosi
- Stadio FIGO 2013 IC2



- ✓ Stadiazione intra e retroperitoneale è sempre raccomandata in caso di neoplasia epiteliale ovarica G2-G3 (A, positiva forte).
- ✓ Up-staging 20% dei casi (metastasi linfonodali o peritoneali occulte).
- ✓ Outcomes oncologici simili tra laparoscopia e laparotomia (no RCT).
- ✓ Minor rischio di complicanze postoperatorie e minor degenza postoperatoria con laparoscopia.

AIOM 2017-2019
ESMO 2020
FIGO Cancer Commitee



Kong et al. *Journal of Ovarian Research* (2021) 14:45

Collegiali Multidisciplinari

- DAR (Donne ad Alto Rischio) (02/10/2017)
- Senologico
- Ginecologico
- Postoperatorio Senologico/ginecologico (30/10/2017):
A seguito dell'incontro collegiale tra i medici della Chirurgia Senologica e Chirurgia Plastica, Oncologia Medica, Diagnostica Senologica, Radioterapia, Anatomia Patologica e Ginecologia nel quale è stato preso in esame il caso, si propone alla paziente :
 - trattamento chemioterapico con carboplatino e taxolo (in accordo coi Colleghi Ginecologi),
 - a seguire antraciclina
 - ormonoterapia con inibitore dell'aromatasi per almeno 5 aa
 - valutazione radioterapica per eventuale radioterapia.

Prima visita per comunicazione delle diagnosi e del percorso terapeutico in presenza di ginecologa e oncologa

- presa in carico globale senza dispersione di tempo
- Valutazione dei rischi di entrambe le patologie



PREOPERATIVE/ADJUVANT THERAPY REGIMENS^a

HER2-Negative ^b	
<p>Preferred Regimens:</p> <ul style="list-style-type: none"> • Dose-dense AC (doxorubicin/cyclophosphamide) followed by paclitaxel every 2 weeks^c • Dose-dense AC (doxorubicin/cyclophosphamide) followed by weekly paclitaxel^c • TC (docetaxel and cyclophosphamide) • Olaparib, if germline <i>BRCA1/2</i> mutations^{d,e} • High-risk^f triple-negative breast cancer (TNBC): Preoperative pembrolizumab + carboplatin + paclitaxel, followed by preoperative pembrolizumab + cyclophosphamide + doxorubicin or epirubicin, followed by adjuvant pembrolizumab • TNBC and residual disease after preoperative therapy with taxane-, alkylator-, and anthracycline-based chemotherapy:^g Capecitabine 	
<p>Useful in Certain Circumstances:</p> <ul style="list-style-type: none"> • Dose-dense AC (doxorubicin/cyclophosphamide) • AC (doxorubicin/cyclophosphamide) every 3 weeks (category 2B) • CMF (cyclophosphamide/methotrexate/fluorouracil) • AC followed by weekly paclitaxel^c • Capecitabine (maintenance therapy for TNBC after adjuvant chemotherapy) 	<p>Other Recommended Regimens:</p> <ul style="list-style-type: none"> • AC followed by docetaxel every 3 weeks^c • EC (epirubicin/cyclophosphamide) • TAC (docetaxel/doxorubicin/cyclophosphamide) • Select patients with TNBC:^g <ul style="list-style-type: none"> ▶ Paclitaxel + carboplatin^g (various schedules) ▶ Docetaxel + carboplatin^g (preoperative setting only)

[See Additional Considerations for Those Receiving Preoperative/Adjuvant Therapy \(BINV-L, 3 of 9\)](#)

^a Alternative taxanes (ie, docetaxel, paclitaxel, albumin-bound paclitaxel) may be substituted for select patients due to medical necessity (ie, hypersensitivity reaction). If substituted for weekly paclitaxel or docetaxel, then the weekly dose of albumin-bound paclitaxel should not exceed 125 mg/m².

^b The regimens listed in the table for HER2-negative disease are all category 1 (except where indicated) when used in the adjuvant setting.

^c It is acceptable to change the administration sequence to taxane (with or without HER2-targeted therapy) followed by AC.

^d Consider addition of adjuvant olaparib for 1 y for those with germline *BRCA1/2* mutations and:

- TNBC, if 1) \geq pT2 or \geq pN1 disease after adjuvant chemotherapy, or 2) residual disease after preoperative chemotherapy
- HR-positive, HER2-negative tumors, if 1) \geq 4 positive lymph nodes after adjuvant chemotherapy (category 2A), or 2) residual disease after preoperative therapy and a clinical stage, pathologic stage, estrogen receptor status, and tumor grade (CPS+EG) score \geq 3 (category 2A).

Adjuvant olaparib can be used concurrently with endocrine therapy.

^e Patients in the OlympiA trial did not receive capecitabine; thus, there are no data on sequencing or to guide selection of one agent over the other.

^f High-risk criteria include stage II–III TNBC. The use of adjuvant pembrolizumab (category 2A) may be individualized.

^g The inclusion of platinum agents as neoadjuvant chemotherapy for TNBC remains controversial. Several studies have shown improved pCR rates with incorporation of platinum. However, long-term outcomes remain unknown. The routine use of platinum agents as part of neoadjuvant therapy for TNBC is not recommended for most patients (including *BRCA* mutation carriers), but it may be considered in select patients (such as those for whom achieving better local control is necessary). The use of platinum agents in the adjuvant setting is not recommended. If platinum agents are included in an anthracycline-based regimen, the optimal sequence of chemotherapy and choice of taxane agent is not established.

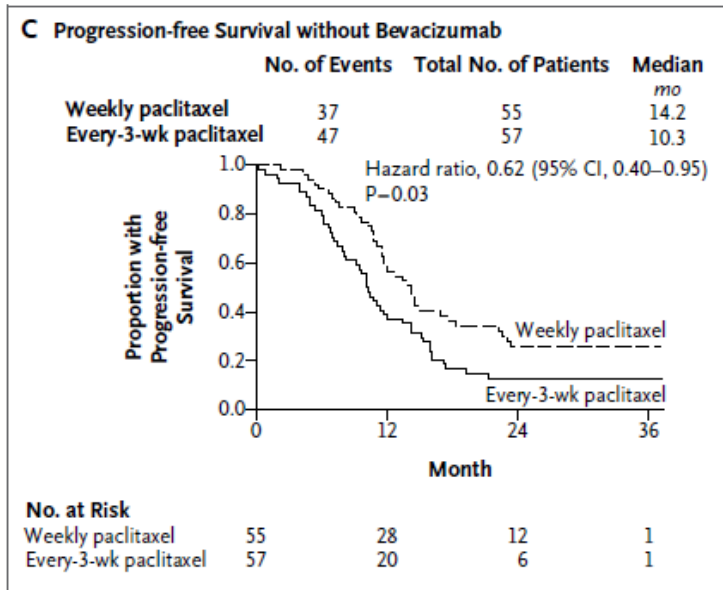


Programma chemioterapico adiuvante (personalizzato): schema Carboplatino AUC5 G1 + Paclitaxel 80 mg/mq G1-8-15, q 21 per 4 cicli indi Adriamicina 60 mq/mq e Ciclofosfamide 600 mg/mq q 21 per 4 cicli.

20/11/2017 Ca125 e Ca15.3 negativi

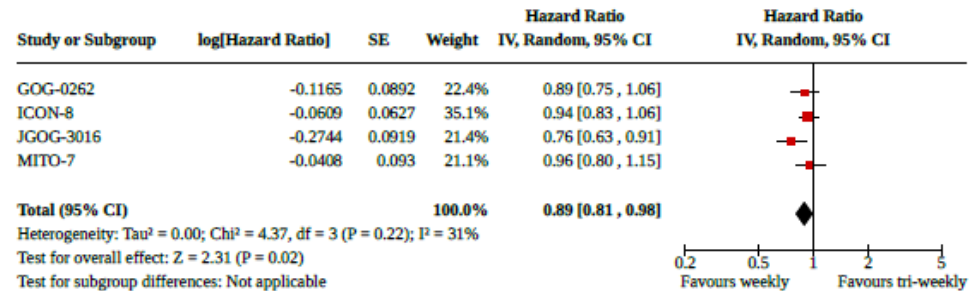
Dal 21/11/2017-05/12/2017 I ciclo di chemioterapia

Dal 12/12/2018 -09/01/2018 II ciclo di chemioterapia complicato da neutropenia G3



Ngoi NYL, Syn NLX, Goh RM, Goh BC, Huang RYun-Ju, Soon YY, James E, Cook A, Clamp A, Tan DSP. Weekly versus tri-weekly paclitaxel with carboplatin for first-line treatment in women with epithelial ovarian cancer. *Cochrane Database of Systematic Reviews* 2022, Issue 2. Art. No.: CD012007. DOI: 10.1002/14651858.CD012007.pub2.

Analysis 1.1. Comparison 1: Weekly paclitaxel plus carboplatin compared to tri-weekly paclitaxel plus carboplatin for first-line treatment, Outcome 1: Progression-free survival



N ENGL J MED 374:8 NEJM.ORG FEBRUARY 25, 2016



Scenario 2..... ***UOC Ostetricia – Ginecologia Fondazione IRCCS Policlinico San Matteo***
Il carcinoma epiteliale ovarico in giovani donne di < 40 a

- Dal 2010 al 2022:
- 14 pazienti
- 8 stadi I-II
- 6 stadi III-IV
- 7 portatrici di varianti BRCA1 C4-C5
- 4 con neoplasia mammaria sincrona o metacrona



A) Il carcinoma mammario associato a varianti patogenetiche BRCA

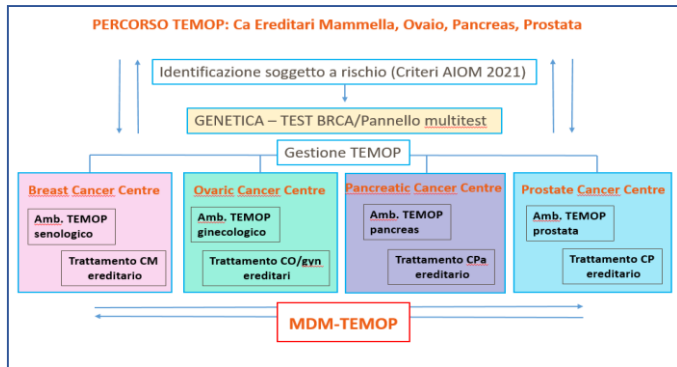
Dal 2010 al 2022:

- 70 pazienti (Trend in aumento: 10 nel 2021, 4 nel 2022 da gennaio a oggi)
- **47 donne di ETA' ≤ 40 anni**
- 20 donne di età 40 ÷ 50 anni
- 10 portatrici di varianti BRCA1/2 C3 VUS
- 60 portatrici di varianti patogenetiche BRCA1/2 C4-C5
- 17 con **altra neoplasia** sincrona o metacrona (11 mammella, 4 ovaio, utero, colon)



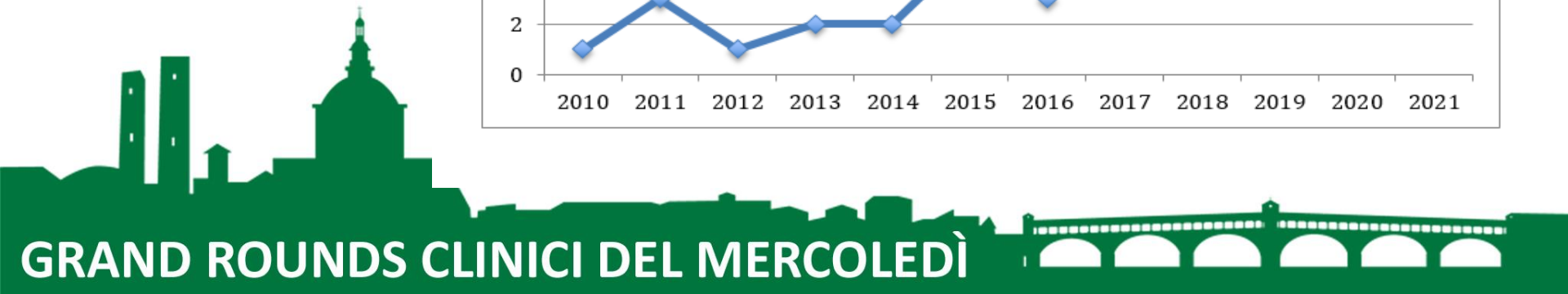
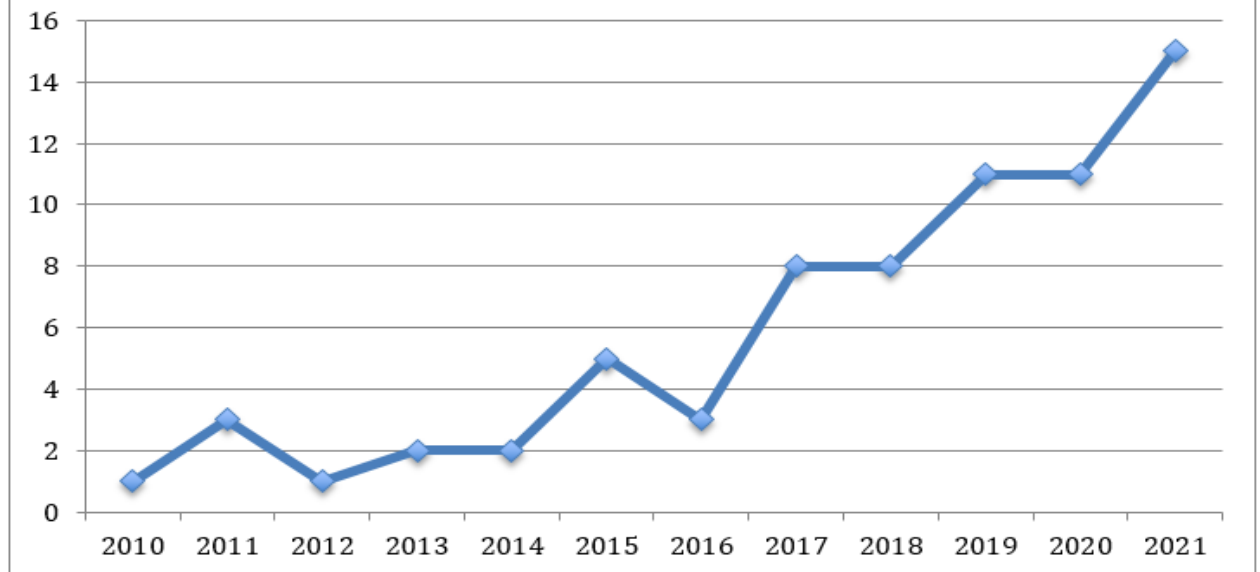
Scenario 3.....

B) Chirurgia senologica RR in VP BRCA: carrier sane o con carcinoma mammario associato in atto o progressivo



N = 90 pazienti con CM progressivo o in atto
N = 75 carrier sane

RRM in carrier BRCA sane



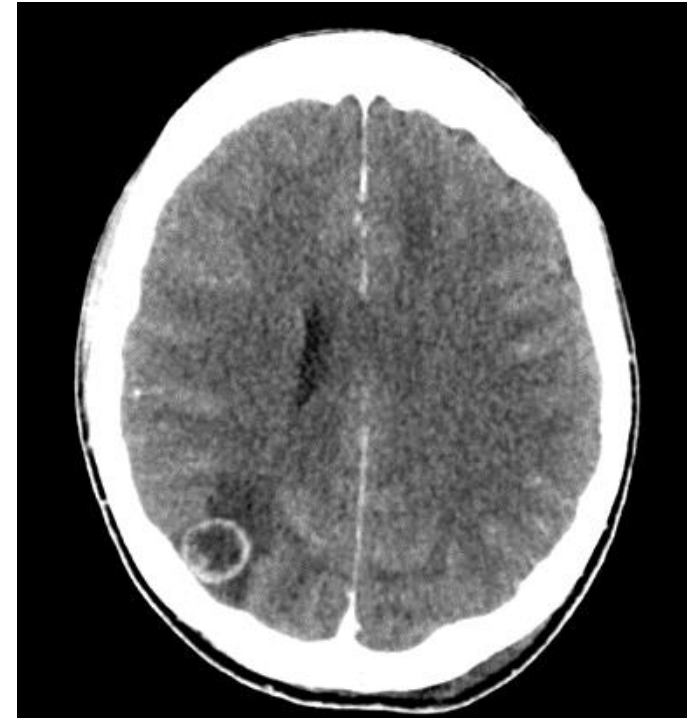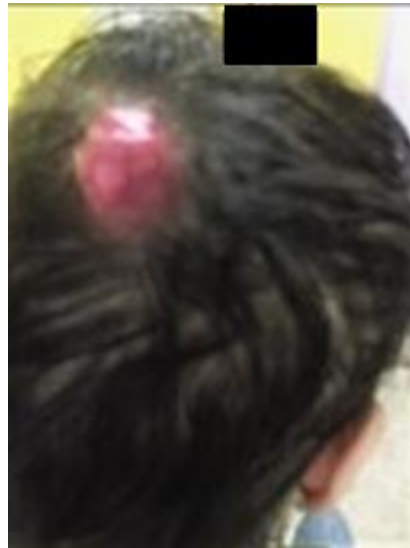05/01/2018 biopsia di lesione esofitica del cuoio capelluto: **metastasi di carcinoma dell'ovaio scarsamente differenziato**

16/01/2018 (c/o reparto Senologia): **asportazione in toto di lesione esofitica del cuoio capelluto e copertura con innesto cutaneo a tutto spessore prelevato dalla regione inguinale destra, asportazione di linfonodo del cavo ascellare destro.**

19/01/2018 Tc total body: multipli secondarismi a livello encefalico e polmonare

23/01/2018 avvio II linea di chemioterapia secondo schema PLD 40 mg/mq q28. In corso di infusione reazione di calore al volto regredita con idrocortisone e clorfenamina. Ripresa della chemioterapia dopo regressione della sintomatologia.

23/02/2018 decesso



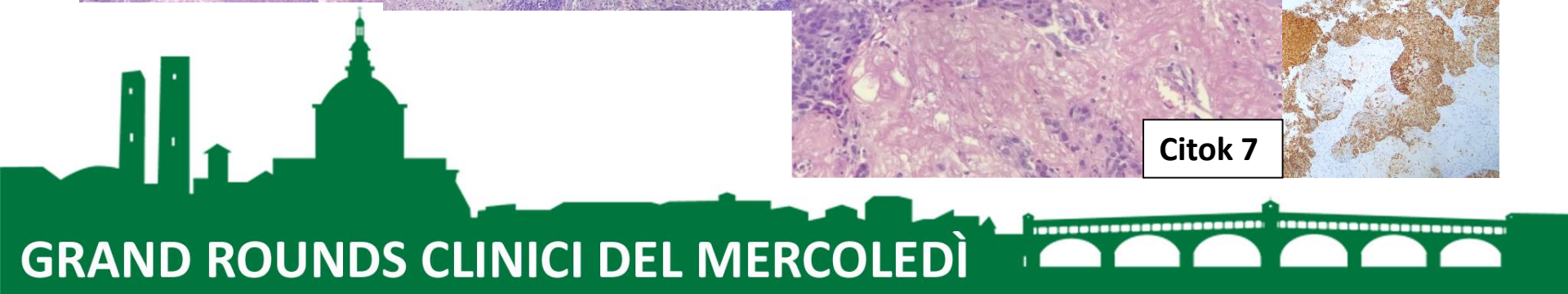
Localizzazioni metastatiche

Cute

Linfonodo

Citok 7

Citok 7



Cutaneous Metastasis of Ovarian Carcinoma With Shadow Cells Mimicking a Primary Pilomatrical Neoplasm

Daniel Lalich, MD,* Ossama Tawfik, MD, PhD,*† Julia Chapman, MD,† and Garth Fraga, MD*

- «*Shadow cell*» cellule a bordi ben demarcati con abbondante citoplasma eosinofilo e spazi «ghost-like» al posto del nucleo
- Caratteristiche di tumori degli annessi cutanei (es. pilomatricoma)
- Descritte anche in neoplasie viscerali come adenocarcinomi di colon, ovaio ed endometrio (istotipo endometrioid), interpretate come morule o cellule squamose che hanno superato il numero di divisioni possibili

Osservazioni

International Journal of Gynecological Pathology
41:126-131, Lippincott Williams & Wilkins, Baltimore
Copyright © 2021 by the International Society of Gynecological Pathologists

Original Article

FIGO Grade 3 Endometrioid Adenocarcinomas
With Diffusely Aberrant β -Catenin Expression: An Aggressive
Subset Resembling Cutaneous Pilomatrix Carcinomas

Paul Weisman, M.D., Kay J. Park, M.D., and Jin Xu, M.D.

- Tumori viscerali con questo tipo di differenziazione risultano aggressivi (mutazione di Beta-catenina; instabilità microsatellitare)
- Mts di tumori viscerali con «shadow cells» possono simulare tumori primitivi cutanei di derivazione annessiale (carcinoma pilomatricale)



Cosa sarebbe potuto cambiare?...

...STUDI DI SCREENING GENOMICO

- analisi ad ampio spettro di alterazioni genetiche sui campioni biologici (tessuto neoplastico, campioni citologici, DNA tumorale circolante)



realizzare una rete nazionale di medicina di precisione
aumentare la possibilità di accesso a terapie innovative



M. S. Spunti di riflessione

1. Sincronismo delle due neoplasie
2. Istotipo ovarico con componente di alto grado (rara) caratterizzata da chemiorefrattarietà ed aggressività clinica (rapida disseminazione metastatica)
3. Non segnalata in associazione a mutazioni BRCA1/BRCA2
4. Carcinomi ovarici associati ad endometriosi: onset ad età più precoce, spesso stadi iniziali, maggiore chemiorefrattarietà (mutazioni in *ARID1A* e alterazioni in PI3K/AKT pathway)
5. Test genetico: VUS rara
 - Screening famiglia: sensibilizzazione al monitoraggio clinico (2 nuove diagnosi precoci di ca prostatico in 3 anni; carriers della VUS: padre e zio paterno).
 - Storia familiare e neoplasie nella famiglia ? Geni ricombinazione omologa (mammella, ovaio, pancreas e prostata).



....non è poi così raro.....

IRCCS "POLICLINICO SAN MATTEO" - PAVIA (PV)

NOTA OPERATORIA DI : giovedì 28 aprile 2022

SALA : SO12

Ord.	Rep.	Paziente	Data Nascita Età	Diagnosi ICD-9-CM	Intervento Programmato	Durata (min.)	Lato	Peso (kg.)	Equipe	Tipo	Note
1	SEN	██████████ BRCA 1	██████████ 30	174.8 - TUMORI MALIGNI DELLA ALTRE SEDI SPECIFICATE DELLA	85.42 - MASTECTOMIA SEMPLICE BILATERALE	247	BL	58	SGARELLA ADELE, DELLA VALLE ANGELICA, SCOTTI FOGLIENI ANDREA		urgente per finestra post- chemioimmunoterapi in corso ; inserita sol ora al termine degli accertamenti con RM nipple-sparing bilaterale, biopsia de retrocapezzolo a sinistra, biopsia del linfonodo sentinella ; sinistra eventuale dissezione ascellare , espansori vs protesi/reti con rimozione di protesi per additiva Doppia equipe AL PRERICOVERO TAMPONE PER MRSA 27/4 ore 11 tampone covid 27/4 ore 12 linfoscintigrafia 28/4 ricovero e intervento

NOTA OPERATORIA DI : giovedì 28 aprile 2022

1	SEN	██████████ BRCA 1	██████████ 28	174.8 - TUMORI MALIGNI DELLA ALTRE SEDI SPECIFICATE DELLA	85.42 - MASTECTOMIA SEMPLICE BILATERALE	247	BL	68	SGARELLA ADELE		Urgentizzare l'is operatoria per conclusione fines chemioterapia neoadiuvante. N inserita prima nonostante la pres carico perché s attendeva risulta RM: mastectom nipple-sparing c biopsia retrocapez a sinistra allargata dissezione ascelli omolaterale, nipp sparing a destra ricostruzione co espansori. Dopp equipe AL PRERICOVE tampone MR.S. 26/4/22 ore 11 tampone covid 28/4/22 ricovero
---	-----	--------------------------	------------------	---	--	-----	----	----	----------------	--	---



Ringrazio

Arbustini Eloisa
Cassani Chiara
Cesari Stefania
Della Valle Angelica
Di Giulio Giuseppe
Dionigi Francesca
Fanizza Marianna
Ferrari Alberta
Ferraris Elisa
Genovese Lorenzo
Grasso Maurizia
Lucioni Marco
Meloni Giulia
Pulvirenti Chiara
Rizzo Gianpiero
Scotti Foglieni Andrea



Grazie a tutti voi per la Pazienza!

GRAND ROUNDS CLINICI DEL MERCOLEDÌ